Ft C8.46

R51798

ÉTUDES

SUR LES

AFFECTIONS CONGÉNITALES

DU CŒUR

CORBEIL. — IMPRIMERIE ÉD. CRÉTÉ.

ÉTUDES

SUR LES

AFFECTIONS CONGÉNITALES DU CŒUR

PAR

Le Dr E. THÉREMIN

ANCIEN MÉDECIN EN CHEF DE LA MAISON DES ENFANTS TROUVÉS
A SAINT-PÉTERSBOURG

ROYAL COLLEGE OF PHYSICIANS, EDINR. LIBRARY

TEXTE

PARIS
ASSELIN ET HOUZEAU
LIBRAIRES DE LA FACULTÉ DE MÉDECINE
Place de l'École-de-Médecine

1895

DÉDIÉ

AU FONDATEUR DU PREMIER INSTITUT PASTEUR EN RUSSIE

SON ALTESSE IMPÉRIALE

LE PRINCE ALEXANDRE D'OLDENBOURG

PRÉFACE

Les affections congénitales du cœur que j'ai eu l'occasion d'observer pendant mon prosectorat à la maison des Enfants Trouvés de Saint-Pétersbourg, avaient été en partie reconnues pendant la vie des enfants, mais bien souvent aussi le médecin, qui avait soigné l'enfant, ne soupçonnait nullement l'existence d'une affection congénitale du cœur. Certaines affections congénitales se voyaient au premier coup d'œil à l'autopsie, tandis que d'autres ne se découvraient qu'après un examen détaillé. Les affections qui s'apercevaient au premier coup d'œil avaient presque toujours une forme extérieure assez caractéristique pour permettre de faire un diagnostic sommaire immédiat. Les formes non caractéristiques décelaient toujours un vice organique du cœur particulièrement rare. Ayant amassé un certain nombre de toute espèce de vices congénitaux du cœur, je dus, pour des raisons de service d'hôpital, abandonner mes occupations de prosecteur. Mon successeur, le Dr Werner, eut l'obligeance de me céder tous les cas de vices congénitaux du cœur qui se présentèrent et je pus les examiner à l'état frais au fur et à mesure qu'ils se présentaient. Petit à petit je fis aussi l'examen de tous les cas de vices organiques du cœur, que j'avais conservés dans de l'esprit-de-vin, aussi bien que tout ce que mon prédéces-

seur, le Dr Charles Ranchfuss, avait mis de côté. Voilà le matériel dont je disposais. Pour faire bien ressortir la conformation et la construction, soit du cœur en général, soit de certaines parties intérieures que je voulais relever, je fis de chaque cœur un, deux, trois, jusqu'à six dessins. Tous ces dessins sont faits d'après nature et de grandeur naturelle au moyen de l'appareil du Professeur Lucae. Ces dessins m'ont facilité la description de chaque cas et sont exacts à un demi-millimètre près. La nature ne se répète pas ou du moins fort rarement, aussi voyons-nous que chaque cœur a une physionomie particulière.

Tous les cœurs que j'ai examinés se conservent dans la salle des autopsies de la maison des Enfants Trouvés de Saint-Pétersbourg, dans des bocaux remplis d'esprit-de-vin.

Je donne mes observations telles qu'elles ont été prises après avoir fait les dessins du cœur. Je n'ai pas pu les remanier les pièces en mains, c'est pourquoi certaines observations ne sont peut-être pas assez complètes. Je serais heureux si mes études pouvaient contribuer à éclaircir la tératologie des vices congénitaux du cœur.

AFFECTIONS DU CŒUR

INTRODUCTION

Après avoir fait un grand nombre de dessins de cœurs malades, après les avoir mesurés autant que faire se pouvait, sans détériorer les pièces, je me suis demandé souvent si telle ou telle autre hypertrophie ou dilatation était normale ou pathologique. Comme toutes les pièces que j'avais examinées appartenaient aux enfants âgés de moins d'une année, j'entrepris une série de mensurations du cœur des enfants âgés de un jour à un an. — Le nombre de cœurs que j'ai mesurés n'est pas grand et je regrette beaucoup de n'avoir pas pu continuer ce travail, car je sais qu'une statistique fondée sur un petit nombre de cas n'a qu'une valeur relative et fort restreinte. Je crois néanmoins que ces mensurations de cœurs normaux ont un certain intérêt, c'est pourquoi je me décide à les publier tout de même. Voici comment je procédais : je ne mesurais qu'un seul cœur par jour et j'inscrivais toutes les mesures sur une carte imprimée que je mettais *ad acta*. Sur cette carte, je notais l'âge, le sexe, la maladie dont l'enfant était mort, le poids de son corps, sa taille et la circonférence de la poitrine.

Après avoir dépouillé le cœur du péricarde, je mesurais la base des ventricules avec un fil, comme il est montré sur les deux figures ci-jointes : ligne *e*, les ventricules à partir de l'artère coronaire antérieure jusqu'à l'artère coronaire postérieure. De la même manière, je mesurais avec un fil le long de la ligne *d*, je dépassais la pointe

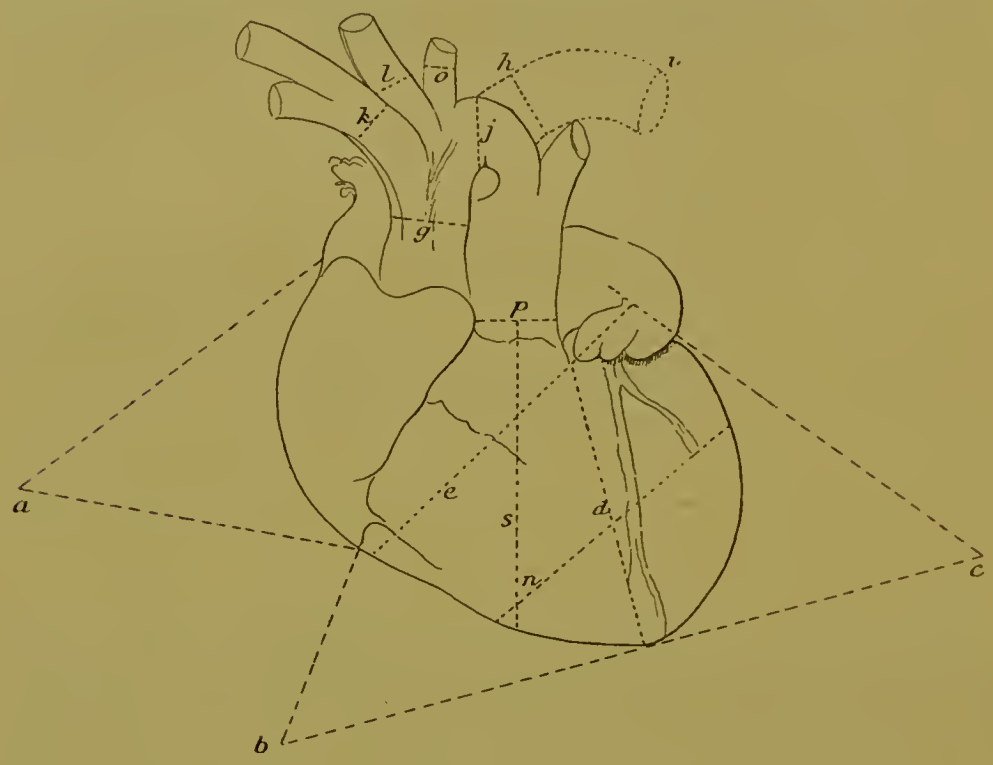

Fig. 1.

et je remontais en arrière par la face postérieure des ventricules jusqu'à la rainure postérieure, horizontale. Cette mensuration avait pour but d'obtenir une donnée pour les cœurs remplis de sang, bombés et courts vis-à-vis des cœurs vides, plus plats et élancés de forme. Ensuite je mesurais aussi sur la ligne *c* l'étendue de la face antérieure et postérieure de la base des ventricules. La mesure sur la ligne *r*, le pourtour des ventricules au milieu, complétait la caractéristique des cœurs pleins et distendus vis-à-vis des cœurs vides et plus minces. Enfin pour mieux caractériser l'étendue relative des ventricules, je mesurais le bord droit de la base à la pointe (*b*, *c*). Pour les oreillettes je ne prenais que deux mesures; pour l'oreillette droite je plaçais le fil à la racine de l'aorte et je contournais la base le long de la rainure horizontale

du cœur jusqu'à l'artère coronaire postérieure et je faisais de même pour l'oreillette gauche en passant au-dessous de l'auricule gauche. Pour avoir une notion de la hauteur et de la distension des oreillettes je mesurais le long du bord extérieur la courbe de l'oreillette droite à partir de la rainure horizontale jusqu'à la racine de la veine cave supérieure (*a*) et pour l'oreillette gauche la distance *f*. en m'arrêtant à la veine pulmonaire gauche inférieure.

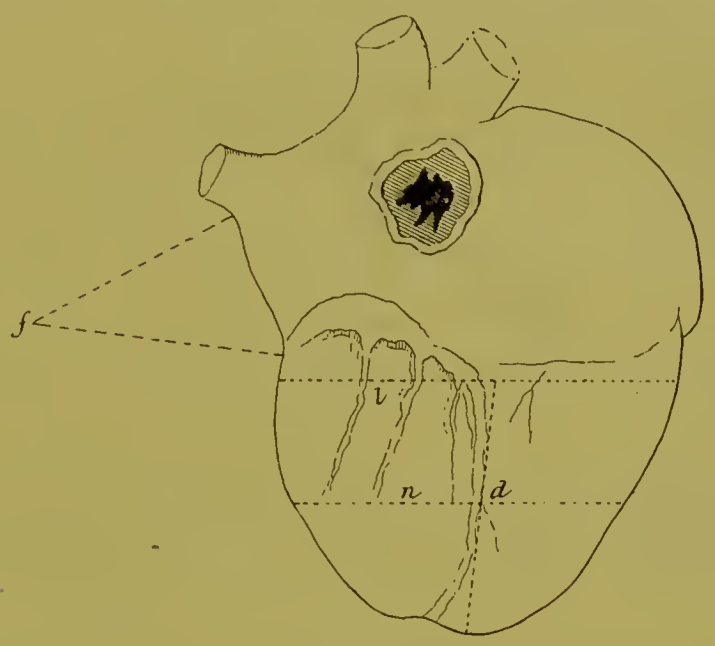

Fig. 2.

Pour mesurer les parties intérieures je coupais le cœur le long du bord droit jusqu'à la pointe des ventricules et je mesurais au compas, aussi exactement que possible, la hauteur et la largeur du trou ovale, la largeur de sa valvule et le pourtour de l'orifice atrio-ventriculaire droit par la face supérieure le long de la rainure visible à la naissance de la valvule tricuspide. Pour mesurer le cône pulmonaire je détachais l'artère pulmonaire (ligne *p*), j'en mesurais le diamètre avec une sonde conique graduée, et ensuite je coupais le cône dans la direction de la ligne *ps*, et prenais note de l'étendue des parois postérieure et antérieure.

La paroi antérieure se mesurait de la base du muscle papillaire antérieur jusqu'à l'artère pulmonaire. Ces mesures jointes à la largeur de l'artère pulmonaire m'indiquaient le degré de distension du cône pulmonaire.

AGE.	FILLES ET GARÇONS.	MESURES. Poids.	Taille.	Circonférence de la poitrine.	MALADIE.	VENTRICULES. Circonférence horizontale. Droite.	Gauche.	Totale.	Face antérieure.	Face postérieure.	Milieu.	Circonférence perpendiculaire par la pointe. Devant en arrière.	De droite à gauche.	Sur le compte du v. droit.	Sur le compte du v. gauche.	OREILLETTES. Circonférence de la base. Droite.	Gauche.	Circonférence Droite.
1. 1 jour...	f.	740	33	21	Immat.....	35	25	60	32	28	48	48	50	25	25	30	25	13
2. 1 — ...		890	34	22	—	35	30	65	35	30	60	50	65	33	32	25	25	17
3. 1 — ...		1350	37,5	26	—	45	35	80	45	35	70	60	70	35	35	20	30	23
4. 1 — ...	f.	1390	38,5	24	—	50	35	85	50	35	70	55	65	35	30	20	30	24
5. 1 — ...	f.	1500	41	27	Atélect.....	50	30	80	45	35	65	60	65	35	30	25	25	18
6. 1 — ...		1575	42	28	—	40	40	80	45	35	68	55	65	35	30	35	25	18
7. 2 jours..	f.	1700	41	28	Phlegmon.....	45	35	80	45	35	70	60	70	35	35	30	35	23
8. 1 jour...		1760	43	28	Morib.....	55	45	100	55	45	80	70	80	»	»	»	»	16
9. 1 — ...		2530	46	31	Atélect.....	70	50	120	70	50	95	75	100	55	45	40	35	27
10. 2 jours..		2730	48	32	—	75	55	130	70	60	100	80	100	50	50	50	45	13
11. 1 jour...	f.	2950	47	31	Pneumonie.....	60	45	105	60	45	90	»	100	50	50	45	30	27
6 garçons, 5 filles.					Moyenne.....	54,5	35	89,5	50,1	39,3	74,1	61,3	75,4	38,8	36,2	32	30,5	19.
					Pour filles.....			82			68,6	55,7	70	36	34	30	29	21
12. 4 jours..	f.	2250	46	25	Atélect.....	50	35	85	50	35	75	60	70	30	40	30	25	20
13. 5 — ..		3380	52	34	Stomat. Athreps.	80	50	130	75	55	100	65	80	45	35	45	35	45
14. 6 — ..	f.	3170	50	33	Septicémie	65	50	115	65	50	90	70	85	45	40	40	35	27
15. 6 — ..		1470	42	28	Cat. int.....	50	35	85	45	40	70	60	65	30	35	30	25	21
16. 6 — ..		4080	52	34	Atélect.....	80	55	135	70	65	115	85	105	55	50	50	35	28
17. 7 — ..	f.	2065	46	30	Cat. int.....	50	40	90	50	40	70	70	60	40	30	30	25	24
18. 7 — ..	f.	2190	43	30	Septicémie	55	40	95	55	40	85	80	50	45	35	35	30	25
3 garçons. 4 filles.					Moyenne.....	62	43	105	58,5	46,4	86,4	70	73,5	41,4	37,8	37,1	30	27.
					Pour filles			96,2			80	70	64,2	40	38,2	33,8	28,8	24.
19. 8 jours.		3150	54	33	Bronchite	70	60	130	80	50	120	80	90	40	50	40	40	38
20. 8 — .		3180	51	34	Phlegmon.....	50	45	95	50	45	80	65	75	40	35	30	30	24
21. 13 — .		2650	47	32	Septicémie	60	45	105	60	45	80	75	85	45	40	40	30	35
22. 14 — .		1800	41	28	Cat. int.....	47	33	80	45	35	65	70	75	35	35	30	25	19
23. 14 — .		3150	48	32	Septicémie	60	55	115	65	50	95	75	90	45	45	45	35	22
5 garçons.					Moyenne.....	57,4	47,6	105	60	45	88	73	83	41	42	38	32	27,
24. 15 jours.		2380	49	32	Chal. inf.....	60	40	100	60	40	80	65	75	35	40	35	35	27
25. 15 — .		2530	47	31	Atélect.....	55	45	100	60	40	80	65	70	33	37	45	35	35
26. 16 — .		2430	48	31	—	60	50	110	60	50	100	75	90	50	40	40	35	35
27. 18 — .		3350	51	35	Cat. int.....	70	50	120	65	55	95	85	100	45	55	40	40	30
4 garçons.					Moyenne.....	61	46	108	61	46	88,7	72,5	84	41	43	40	36,2	31.
28. 1 mois..	f.	1690	46	30	Cat. int.....	45	40	85	45	40	80	55	65	30	35	35	30	19
29. 1 — ..		1870	46	31	—	50	40	90	50	40	70	65	80	45	35	35	31	20
30. 1 — ..		1990	49	32	—	45	45	90	50	40	70	65	75	40	35	35	30	23
31. 1 — ..		2100	45	31	Érysipèle.....	55	40	95	55	40	80	70	80	45	35	35	30	23
32. 1 — ..		2120	48	33	Diphthérie.....	45	45	90	50	40	80	60	70	35	35	35	30	23
33. 1 — ..		2800	52	33	Pneumonie.....	60	45	105	55	50	95	70	90	45	45	35	30	22
1 fille, 5 garçons.					Moyenne.....	50	42,5	92,5	50,8	41,6	79,1	64,1	76,4	40	36,6	35	30	22

TROU OVALE.		CIRCONFÉRENCES des ORIFICES atrio-ventriculaires.		ÉPAISSEUR de la PAROI des ventricules.		CONE PULMONAIRE. — Longueur de la paroi.		HAUTEUR DU SEPTUM.	CONDUIT de BOTAL.		DIAMÈTRE INTÉRIEUR. ARTÈRE PULMONAIRE.			AORTE.					ARTÈRES.			VEINES CAVES.	
Largeur.	Valvule. Largeur.	Droit.	Gauche.	Droit.	Gauche.	Postérieure	Antérieure.		Longueur.	Diamètre intérieur.	Commune.	Droite.	Gauche.	Racine.	Arc.	Isthme.	En aval de l'isthme.	Thoracique.	Innom.	Carotide gauche.	Sous-clav. g.	Supérieure.	Inférieure.
6	1	26	21	4	3	3	12	17	4	5	7	4	4	5,5	5	3,5	5	5	3	2,5	2	4	7
4	5	24	22	4	3	3	10	17	5	3	6,5	3,5	3,5	5	5	3	5	5	3	3	2	4	6
6	2	35	26	4	4	5	16	21	8	4	9	4	4	7	5	4	6	6	3	2	2	6	9
8	6	32	24	4	3	3	14	21	4	5	9	4	4	7	6	4	6	6	3	2	2	7	9
6	3	30	26	4	4	6	17	20	4	4	9	4	5	7	6	5	6	6	»	2	2	7	9
5	4	29	27	4	4	»	»	20	4	5	8	5	5	7	5	4	5	5	4	3	2	6	8
5	3	33	22	4	5	4	17	23	4	4	8	5	5	7	6	5	6	6	4	2	2	6	7
7	5	33	30	5	4	4	20	24	7	3	9	5	5	7	6	5	6	5	3	2	2	7	9
6	3	42	39	7	6	5	23	27	5	6	11	6	6	8	8	7	8,5	8	5	3	3	7	10
8	6	47	40	6	5	7	25	28	12	7	11	7	7	9	9	7	9	9	6	3	3	7	10
4	3	32	33	4	4	5	20	28	5	6	10	7	7	8	6	8	8	8	6	4	3	8	13
5,9	3,7	33	28,2	4,9	4,6	4,5	17,4	22,5	5,6	4,7	9,3	5,5	5,6	7,5	6,8	5,3	6,7	6,5	4,2	2,8	2,5	6,6	9,5
5,8	3,2	30,6	25,2	4	3,8	4,2	16	21,8	4,2	4,8	8,6	4,8	5	6,9	5,8	5,1	6,2	6,2	4	2,4	2,2	6,4	9
6	5	35	29	6	5	5	18	23	7	2,6	10	7,5	7	9	9	6	8	8	5	3	3	7	10
10	2	48	40	7	7	7	20	24	7	5	10	6	7	9	9	5	7	7	5	4	4	8	11
7	7	30	35	4	5	7	20	20	6	4	10	7	7	9	8	7	8	7	4	3	3	8	11
4	1	30	26	4	4	5	20	20	6	3	9	5	5	8	8	6	6	6	4	3	3	6	9
7	7	30	35	4	5	7	20	20	6	4	10	7	7	9	8	7	8	7	4	3	3	8	11
7	4	34	28	5	6	4	17	23	5	3	9	5	5	7	6	4	6	6	4	3	2	7	9
5	4	29	27	6	5	5	17	19	4	3	9	5	5	8	7	5	7	6	4	3	2	7	9
7,2	4,5	33,7	31,4	5,1	5,2	5,7	19,1	21,2	5,8	3,7	9,5	6	6,1	8,4	7,8	5,7	7,1	6,5	4,2	3,1	2,8	7,2	10
6,2	5	32	29,8	5,2	5,2	5,2	18	21,2	5,5	3,2	9,5	6,1	6	8,1	7,5	5,5	7,1	6,8	4,2	3	2,5	7,2	9,8
9	5	40	37	6	5	7	27	28	8	6	10	7	7	9	9	6	8	7	6	4	2,5	8	11
9	7	40	37	5	5	7	20	23	5	4	10	7	7	9	9	6	8	7	6	3	3	9	12
7	5	36	34	5	5	6	20	25	7	4	10	5	5	9	8	5	6	6	4	3	3	7	9
4	4	35	30	4	5	5	16	28	6	2-5	9	6	6	8	7	5	6	6	4	3	3	6	11
6	4	40	32	5	5	5	20	28	9	3-4	11	6	6	10	9	6	8	7	4	3	3	9	12
7	5	38,2	34	5	5	6	20,6	26,4	7	4	10	6,2	6,2	9	8,4	5,6	7,2	6,6	4,8	3,2	3	7,8	11
8	6	45	34	4	6	4	19	26	7	0-6	11	8	8	9	9	6	8	7	5	3	3,5	9	11
10	5	42	33	5	4	4	18	25	8	0-6	11	8	7	9	8,5	6,5	8	8	5	3	4	8	11
6	4	42	34	5	5	4	18	22	8	3	9	5	6	8	6	5	6	5	4	3	3	8	9
7	6	43	39	6	4	6	21	30	5	2-4	11	6	7	9	9	6	7	7	4	3	3	8	12
8	5,2	43	35	5	4,8	4,5	19	25,7	7	3	10,5	6,7	7	8,7	8	5,8	7,2	6,7	4,5	3	3,3	8,2	10,8
4	—	37	30	4	5	4	15	18	4	1-4	10	6	6	8	8	6	6	6	4	3	3	7	?
5	4	35	26	4	5	5	18	22	3	—	9	6	5	8	7	6	6	6	4	3	3	7	9
5	—	38	30	4	5	6	20	25	6	1	10	7	7	9	8	7	7	7	4	3	3	7	9
5	—	33	36	4	6	4	20	28	4	—	9	6	5	8	8	5	6	6	4	3	3	8	10
5	—	38	30	3	5	6	13	22	4	—	9	6	5	8	6	4,5	5	6	4	3	3	7	8
6	—	38	33	4	6	5	20	26	5	1-4	11	7	7	9	9	6	7	7	4	3	3	8	11
5	—	37,3	39,8	4	5,3	5	17,6	23,5	4,3	—	9,6	6,3	5,8	8,3	7,7	5,7	6,1	6,3	4	3	3	7,3	9,4

AGE.	FILLES ET GARÇONS.	MESURES. POIDS.	TAILLE.	CIRCONFÉRENCE DE LA POITRINE.	MALADIE.	VENTRICULES. CIRCONFÉRENCE HORIZONTALE. Droite.	Gauche.	Totale.	Face antérieure.	Face postérieure.	Milieu.	CIRCONFÉRENCE PERPENDICULAIRE PAR LA POINTE. D'avant en arrière.	De droite à gauche.	Sur le compte du v. droit.	Sur le compte du v. gauche.	OREILLETTES. CIRCONFÉRENCE DE LA BASE. Droite.	Gauche.	CIRCONFÉRENCE COURBURE. Droite.	Gauche.
34.2 mois..		1900	46	32	Syphilis.....	50	45	95	50	45	80	70	85	42	43	35	28	24	15
35.2 — ..		2890	46	32	Pneumonie.....	55	45	100	60	40	80	70	75	35	40	30	25	27	14
36.2 — ..	f.	3290	53	34	Méningite.....	55	50	105	65	40	90	75	85	40	45	40	30	26	13
37.2 — ..		3630	55	36	Bronchite.....	60	60	120	65	55	100	90	95	45	50	45	30	25	15
38.2 m. 1/4.	f.	2710	49	32	Cat. int.....	70	40	110	60	50	90	70	85	40	45	40	30	30	10
39.2 m. 1/2.	f.	2630	50	32	Pneumonie.....	60	45	105	60	45	90	75	85	40	45	40	30	23	15
3 garçons, 3 filles.					Moyenne.....	58	48	106	60	46	88,2	75	85	40.3	44,6	38,3	28.8	25.8	13,6
					Pour filles.....			106,6			90	71,7	85	40	45	40	30	26.3	12.5
40.3 mois..	f.	2380	52	34	Cat. int. Immat.	60	40	100	60	40	85	75	90	40	50	40	30	35	20
41.3 — ..		2600	49	33	Pneumonie.....	60	50	110	60	50	90	80	90	40	50	40	40	32	15
42.3 — ..		2640	46	29	Cat. int.....	45	45	90	50	40	80	60	75	30	45	35	30	23	16
43.3 — ..	f.	2945	56	36	Pleuropneum...	60	45	105	60	45	85	80	90	45	45	45	30	30	15
44.3 — ..		3250	51	35	Pneumonie.....	65	55	120	70	50	100	80	90	40	50	40	40	35	16
45.3 — ..		3270	57	36	—	55	55	110	60	50	95	75	85	45	40	40	30	30	15
46,3 m. 1/2.	f.	3230	54	30	Syph Cat. int..	60	50	110	60	50	95	80	95	45	50	40	35	25	15
4 garçons, 3 filles.					Moyenne.....	58	48,3	106,4	60	46,4	90	75,7	88	40,7	47	40	35.5	30	16
					Pour filles.....			105			88,3	78,3	91,6	43.3	48.3	41,7	31,7	30	16,7
47.6 mois..	f.	4000	56	37	Syphilis.....	65	55	120	60	60	100	85	90	50	40	40	35	35	18
48.6 — ..		4630	59	38	Diphthérie.....	70	55	125	70	55	105	80	90	40	50	40	40	21	14
46.6 — ..		4640	61	39	Pneumonie.....	75	65	140	80	60	110	90	105	45	60	60	35	40	20
50.6 — ..		5240	64	40	—	75	55	130	70	60	115	85	105	55	50	40	40	35	18
51.6 — ..		4900	60	45	—	75	60	135	70	65	110	90	100	45	55	45	40	34	17
4 garçons, 1 fille.					Moyenne.....	72	58	132	70	60	108	86	98	47	51	45	38	33	17.
52.7 mois..		3460	60	38	Tuberculose....	55	50	105	60	45	85	75	80	35	45	45	30	26	12
53.7 m. 1/2.		4300	52	38	Pneumonie.....	65	55	120	65	55	100	90	100	50	50	40	45	25	18
54.8 mois..		3920	58	39	Méningite tub...	70	60	130	70	60	110	90	110	50	60	40	35	30	14
55.8 — ..		4670	59	38	Pneumonie.....	75	55	130	70	60	100	90	105	45	60	40	45	27	22
56.8 m. 1/2.		6230	63	40	Tuberculose....	60	60	120	65	55	105	85	105	50	55	45	40	25	10
57.9 mois..	f.	5390	60	40	Cat. int..	55	60	115	65	55	105	85	105	50	55	35	45	35	13
58.10 — ..	f.	5160	63	38	Pneumonie.....	70	70	140	80	60	115	90	110	55	55	55	45	30	20
4 garçons, 2 filles.					Moyenne.....	64,3	58,5	123	68	55	103	86,4	102	48	54.2	43	40,7	28.3	16
					Pour filles.....			127,5			110	87,5	107,5	52,5	55	45	45	32.5	17
59.1 an....	f.	4445	62	38	Tuberculose....	70	55	125	70	55	105	85	105	55	50	45	35	24	1
60.1 an....	f.	4500	62	41	Cat. int.....	80	55	135	75	60	100	90	100	50	50	35	40	24	1
61.1 an....		7080	72	44	Méningite tub ..	75	75	150	80	70	130	100	120	50	70	50	45	35	1
62.2 a. 1/2.		7930	81	45	Syphilis. Pneum.	96	65	160	90	70	140	105	130	65	65	65	45	35	1
2 garçons, 2 filles.					Moyenne.....	80	62,5	142	78,8	63,7	118.7	95	113.7	55	58.7	48.7	40,2	29,5	1
					Pour filles.....			130			102,5	87.5	102.5	52,5	50	40	37.5	24	1

TROU OVALE.		CIRCONFÉRENCES des orifices atrio-ventriculaires.		ÉPAISSEUR de la paroi des ventricules.		CONE PULMONAIRE. — Longueur de la paroi.		HAUTEUR DU SEPTUM.	CONDUIT de Botal.		DIAMÈTRE INTÉRIEUR. Artère pulmonaire.			Aorte.					Artères.			VEINES CAVES.	
Largeur.	Valvule. Largeur.	Droit.	Gauche.	Droit.	Gauche.	Postérieure.	Antérieure.		Longueur.	Diamètre intérieur.	Commune.	Droite.	Gauche.	Racine.	Arc.	Isthme.	En aval de l'isthme.	Thoracique.	Innom.	Carotide gauche.	Sous-clav. g.	Supérieure.	Inférieure.
6	4	40	33	4	7	5	15	24	6	0-5	10	7	7	9	9	7	8	7	5	3	2,5	7,5	9,5
6	0-6	»	»	»	»	6	25	»	3	1	10	8	7	9	8	6	7	7	4	3	3	7	12
9	—	47	40	4	7	5	19	28	5	—	11	7	9	9	9	7	8	7	5	4	3	7	13
6	—	40	35	5	8	8	29	27	5	—	9	6	6	9	7	6	6	6	4	3	2,5	8	10
6	3	37	35	4	7	6	18	26	6	—	10	7	6	9	9	6	7	7	5	3	3	9	10
6	—	38	33	4	7	6	19	25	5	—	10	7	7	9	9	6	7	6	5	3	3	8	11
6,5	—	40,4	35,2	4	7	6	20,8	26	5	—	10	7	7	9	8,5	6,3	7,1	6,6	4,4	3,1	2,8	7,7	10,9
7	—	40,6	36	4	7	5,7	18,7	26,3	5,3	—	10,3	7	7,3	9	9	6,3	7,1	6,6	5	3	3	8	11,3
7	—	43	34	3	6	6	19	26	8	—	10	7	7	10	8	7	7	7	5	3	3	8	9
6	—	45	34	4	6	5	21	31	7	—	10	8	8	9	8,5	7	7	7	5	3	3	7	9
9	8	40	32	3	6	5	22	24	7	0-5	10	8	7	9,5	9,5	7	8	8	5	4	4	7	11
8	3	45	34	3	6	6	23	30	4	0-5	10	8	8	9	8	6	7	7	4	3	3	8	11
6	—	45	26	4	6	5	21	24	10	—	10	8	8	9	8	6	7	7	5	3	3	7	9
5	—	43	40	4	7	6	23	27	7	—	11	7	8	10	9	6	7	7	5	4	3	9	11
5	—	38	35	3	7	6	24	27	5	—	11	8	9	10	9	7	7	7	5	3	2,5	8	10
6,5	—	42,7	35	3,4	6,3	5,6	22	27	6,8	—	10,1	7,7	8	9,5	8,5	6,5	7,1	7,1	5	3,2	3	7,7	10
6,6	—	42	34,3	3	6,3	6	22	27,7	5,7	—	10,3	7,7	8	9,7	8,3	6,7	7	7	4,7	3	2,8	8	10
8	—	45	37	6	8	10	27	25	3	—	9	5	5	9	9	6	6	6	4	3	2	8	12
5	—	47	38	3	7	8	24	27	8	—	11	7	8	10	8	7	7	6	5	3	3	9	12
8	—	50	41	4	8	6	25	34	8	—	11	9	9	10	9	7	7	7	6	4	4	9	12
6	—	52	43	5	8	8	25	33	3	—	11	9	8	11	10	7	7	7	6	4	4	9	11
6	—	50	45	4	8	9	30	28	5	—	11	10	9	10	10	8	8	8	6	4	5	8	10
6,6	—	48,8	40,8	4,4	8	8,2	26,2	29,4	5,8	—	10,4	8	8	10,2	9,2	7	7	7	5,4	3,6	3,6	8,6	10,4
4	—	30	33	4	7	6	16	25	4	—	10	7	7	9	9	6	6	5	4	3	3	6	9
6	—	53	42	4	6	6	20	33	3	—	10	8	8	11	9	7	7	7	4	3	3	8	9
7	—	53	42	4	7	6	24	30	6	—	10	9	7	11	9	8	8	8	5	4	4	9	11
5	—	50	41	3	8	8	26	27	8	—	11	7	8	9	9	6	6	6	5	3	3	9	13
6	—	50	38	4	8	7	24	31	7	—	12	10	8	13	10	9	9	8	5	4	4	8	10
5	—	50	43	4	9	6	23	28	3	—	11	9	9	10	11	9	9	8	6	5	4	8	10
7	—	51	47	5	8	8	27	31	3	—	12	11	11	11	10	8	9	8	7	4	4	9	11
6	—	48,1	41	4	7,5	6	25,7	30,7	5	—	10,8	8,7	8,3	10,6	9,4	7,6	7,5	7,1	5,1	3,7	3,6	8,1	10,4
6	—	50,5	45	4,5	8,5	7	25	29,5	3	—	11,5	10	10	10,5	10,5	8,5	9	8	6,5	4,5	4	8,5	10,5
5	—	48	38	4	8	6	23	30	5	—	11	8	8	12	10	10	9	7	5	3	4	9	11
8	—	47	40	4	9	7	25	28	7	—	11	8	8	11	7	7	7	7	5	4	3	9	11
9	—	55	46	5	10	7	31	35	5	—	11	10	10	12	10	9	9	9	7	6	6	11	13
8	—	65	50	5	11	10	28	42	4	—	12	10	10	13	10	8	8	8	6	4	5	9	14
7,5	-	53,7	43,5	4,5	9,7	7,5	26,7	33,7	5,2	—	11,5	9	9	12	9,5	8,5	8,2	7,8	5,7	4,2	4,5	9,5	12,2
6,5	—	47,5	39	4	8,5	6,5	24	29	6	—	11	8	8	11,5	8,5	8,5	8	7	5	3,5	3,5	9	11

Pour le ventricule gauche, je l'ouvrais de la même manière le long du bord gauche du cœur, je mesurais l'orifice atrio-ventriculaire gauche, je détachais l'aorte aussi bas que possible pour ne pas toucher les valvules semi-lunaires, et après avoir mesuré avec une sonde conique le diamètre de l'aorte je notais la hauteur du septum ventriculaire. A la fin je mesurais le diamètre de toutes les artères avec des sondes graduées aux points indiqués sur la figure ci-jointe.

Les dessins ont été faits d'après nature au moyen de l'appareil de Lucae.

En parcourant le tableau général, il est à remarquer que le cœur des filles est généralement plus petit que celui des garçons. Ce fait, malgré le petit nombre de mes mensurations, confirme ce qui a été trouvé et publié jusqu'à présent. Ce n'est que pour les deux filles, âgées de 9 et 10 mois, comparées aux garçons plus jeunes (âgés de 7 à 8 mois et demi) que les mesures sont plus grandes que les mesures moyennes pour les garçons.

En comparant le chiffre moyen pour les différents âges, nous obtenons pour les ventricules et les oreillettes les chiffres suivants :

TABLEAU N° 1.

AGE DES ENFANTS.	VENTRICULES.										OREILLETTES.			
	CIRCONFÉRENCE DE LA BASE.					CIRCONFÉRENCE DU MILIEU.	CIRCONFÉRENCE DES VENTRICULES PAR LA POINTE.				CIRCONFÉRENCE A LA BASE.		HAUTEUR de la COURBURE.	
	Les deux ventricules.	Ventricule droit.	Ventricule gauche.	Face antérieure.	Face postérieure.		D'avant en arrière.	De droite à gauche.	Bord droit.	Bord gauche.	Droit.	Gauche.	Droit.	Gauche.
1-2 jours	89,5	54,1	35	50,1	39.3	74,1	61,3	75,4	38,3	36,2	32	30.5	19,9	10.5
4-7 jours	105	62	43	57,4	48,5	86.4	70	73,5	41.4	37,8	37,1	30	27,1	14
8-14 jours	105	57,4	57.6	60	46	88	73	83	41	42	38	32	27.6	14.4
15-18 jours	108	61	46	61	46	88,7	72,5	84	41	43	40	36.2	31.8	14,2
1 mois	92,3	50	42,5	50,3	41,6	79,1	64,1	76,6	40	36.6	35	30	22.3	14
2 —	106	58	48	60	46	88.2	75	85	40,3	44,6	38,3	28.8	25,8	13,6
3 —	106,4	58	48,3	60	46,4	90	75,7	88	40,7	47	40	33,5	30	16
6 —	132	72	58	70	60	108	86	98	47	51	45	38	33	17,4
7-10 mois	123	64,2	58,5	68	55	103	86,4	102	48	54,2	43	40.7	28,3	16,7
1-2 ans	142	80	62,5	78,8	63,7	118,7	95	113,7	55	58,7	48,7	41,2	29.5	17

En parcourant ce tableau il faut remarquer que les chiffres moyens pour les enfants âgés d'un mois sont inférieurs à ceux pour les enfants âgés de 2 semaines à 18 jours. Cela provient

évidemment de ce que les enfants âgés d'un mois étaient fort amaigris et ne pesaient que 1700 à 2800 grammes. (Voir le tableau général.)

Ce tableau démontre à l'évidence que la circonférence de la base du ventricule droit est toujours plus grande que celle du ventricule gauche et que la face antérieure du cœur est plus étendue que la postérieure, mais qu'en mesurant par le bord des ventricules (bord droit, pointe, bord gauche), nous trouvons que le ventricule droit a plus d'étendue que le gauche chez les enfants âgés de 1 à 8 jours, mais qu'ensuite le bord gauche est plus grand que le droit. A mesure que le ventricule gauche est obligé de travailler plus, à cause de l'oblitération du conduit de Botal, il devient plus long.

Pour faire mieux ressortir les particularités du développement du cœur à mesure que l'enfant grandit, nous avons calculé toutes ces mesures du cœur par rapport à la taille de l'enfant et en admettant la longueur du corps 1 mètre, nous avons obtenu les mesures relatives et moyennes pour chaque colonne en millimètres.

TABLEAU N° 2.

AGE DES ENFANTS.	VENTRICULES.									
	CIRCONFÉRENCE DE LA BASE.					CIRCONFÉRENCE DU MILIEU.	CIRCONFÉRENCE DES VENTRICULES PAR LA POINTE.			
	Les deux ventricules.	Ventricule droit.	Ventricule gauche.	Face antérieure.	Face postérieure.		D'avant en arrière.	De droite à gauche.	Bord droit.	Bord gauche.
1 à 2 jours ..	229	128	100,7	127	102	193	149	192	98	94
4 à 7 jours ..	220	128	91	118	101	185	138	164	84	80
8 à 14 jours..	216	120	96	123	95	181	151	172	85	87
15 à 18 jours.	247	141	106	139	107	203	167	193	93	100
1 mois.....	192	104	89	106	87	164	137	161	84	77
2 à 2 m. 1/2..	212	117	95	120	92	177	150	170	81	89
3 à 3 m. 1/2..	205	111	94	112	89	173	145	170	78	92
6 mois.....	216	119	97	116	100	180	145	163	78	85
7 à 10 mois..	207	108	99	114	93	173	146	172	81	91
1 à 2 ans....	206	116	90	114	92	171	137	164	79	84

Ce tableau montre à l'évidence que le cœur par rapport à la taille de l'enfant est plus grand chez le nouveau-né que celui d'un enfant plus âgé. Pour les enfants âgés de 15 à 18 jours (4 cas) nous voyons le contraire, ce qui peut-être dépend de ce que dans le

nombre des 4 enfants deux d'entre eux avaient des atélectasies plus ou moins étendues des poumons et que les deux autres sont morts d'affections gastro-intestinales de courte durée (choléra infantile et catarrhe-intestinal). Les mesures relatives des ventricules gauche et droit confirment que la hauteur du ventricule gauche augmente à mesure que l'enfant grandit et à partir de l'âge de 15 à 18 jours elle dépasse la hauteur du ventricule droit.

Les mesures des oreillettes (voir le tableau général) dépendent de leur dilatation au moment de la mort. Nous avons toujours mesuré les cœurs remplis de leur sang autant que faire se pouvait.

Les mesures intérieures du cœur nous donnent le tableau suivant :

TABLEAU N° 3.

AGE DES ENFANTS.	TROU OVALE.			CIRCONFÉRENCE des ORIFICES atrio-ventriculaires.		ÉPAISSEUR de la PAROI VENTRICULAIRE.		CONE PULMONAIRE. — Longueur de la paroi.		HAUTEUR DU SEPTUM.
	Hauteur.	Longueur.	Valvule.	Droite.	Gauche.	Droite.	Gauche.	Postérieure.	Antérieure.	
1 à 2 jours	7,2	5.9	3.7	33	28,2	4.9	4.4	4.5	17.4	22.5
4 à 7 jours	9.1	7,2	4,5	33.7	31,4	5.1	5,2	5.7	19.1	21.2
8 à 14 jours	8,4	7	5	38.2	34	5	5	6	20.6	26.4
15 à 18 jours	9	8	5,2	43	35	5	4,8	4.5	19	25,7
1 mois	6	5	—	37,3	30,8	4	5,3	5	17.6	23.5
2 à 2 mois 1/4	7	6,5	—	40.4	35,2	4	7	6	20.8	26
3 à 3 mois 1/2	7,4	6,5	—	42.7	35	3.4	6,3	5.6	22	27
6 mois	8	6,6	—	48,3	40,8	4,4	8	8,2	26.2	29.4
7 à 10 mois	6.7	6	—	48.1	41	4	7.5	6	25.7	30.7
1 à 2 ans 1/2	9,2	7,5	—	53,7	43,5	4,5	9,7	7.5	26.7	33,7

En comparant ce tableau de chiffres moyens pour chaque âge avec le tableau général, nous voyons qu'à partir de l'âge d'un mois le trou ovale est ordinairement fermé ou du moins, s'il n'y a pas fermeture complète, la valvule est assez large pour s'apposer au bord antérieur du trou ovale en ne laissant passer une sonde qu'obliquement d'arrière en avant.

Sur 35 cas chez les enfants âgés d'un mois et plus, le trou ovale a été trouvé plus ou moins ouvert dans six cas (17 p. 100). Dans ma « Note sur l'involution des voies fœtales », que j'ai publiée dans la *Revue mensuelle*, en 1887, le trou ovale sur 264 enfants âgés de 1 à 12 mois a été trouvé ouvert dans 115 cas (43.5 p. 100).

Cette différence, il me semble, démontre suffisamment que la statistique doit s'appuyer sur de grands chiffres pour s'approcher de la vérité.

L'orifice atrio-ventriculaire droit est plus large que le gauche à tous les âges.

L'épaisseur de la paroi du ventricule droit est plus forte que celle du ventricule gauche jusqu'à l'âge d'un mois, plus tard la paroi du ventricule gauche s'épaissit de plus en plus et à l'âge de 1 à 2 ans elle a le double d'épaisseur.

Le cône pulmonaire et le septum se développent et s'accroissent avec l'âge des enfants.

TABLEAU N° 4.

AGE DES ENFANTS.	ARTÈRE PULMONAIRE.			AORTE.					ARTÈRES.			VEINES CAVES.	
	Comm.	Droite.	Gauche.	Racine.	Arc.	Isthme.	En aval du c. B.	Thoracique.	Innom.	Carotide gauche.	Sous-clavière gauche.	Supérieure.	Inférieure.
1 à 7 jours...	9,3	5,5	5,6	7,5	6,8	5,3	6,7	6,5	4,2	2,8	2,5	6,6	9,5
8 à 14 jours..	10	6,2	6,2	9	8,4	5,6	7,2	6,6	4,8	3,2	3	7,8	11
15 à 18 jours.	10,5	6,7	7	8,7	8	5,8	7,2	6,7	4,5	3	3,3	8,2	10,8
1 mois.....	9,6	6,3	5,8	8,3	7,7	5,7	6,1	6,3	4	3	3	7,3	9,4
2 à 2 m. 1/2..	10	7	7	9	8,5	6,3	7,1	6,6	4,6	3,1	2,8	7,7	10,9
3 à 3 m. 1/2..	10,1	7,7	8	9,5	8,5	6,5	7,1	7,1	5	3,2	3	7,7	10
6 mois.....	10,6	8	8	10,2	9,2	7	7	7	5,4	3,6	3,6	8,6	10,4
7 à 10 mois..	10,8	8,7	8,3	10,6	9,6	7,6	7,5	7,1	5,1	3,7	3,6	8,1	10,4
1 à 2 ans 1/2.	11,5	9	9	12	9,5	8,5	8,2	7,8	5,7	4,2	4,5	9,5	12,2

En parcourant ce tableau nous voyons que l'artère pulmonaire droite est dans beaucoup de cas plus large que la gauche, mais, si nous examinons le tableau général, nous trouvons que sur 62 cas, l'artère pulmonaire droite était plus large que la gauche 12 fois (19,3 p. 100), plus étroite que la gauche 9 fois (14,5 p. 100) et dans 41 cas (66,1 p. 100) elle étaient d'un diamètre égal.

Par rapport à l'aorte les chiffres moyens de ce tableau démontrent que jusqu'à l'âge de 3 mois l'isthme de l'aorte est toujours plus étroit que la crosse de l'aorte en amont du conduit de Botal. D'après le tableau général sur les 46 cas d'enfants âgés de 1 jour à 3 mois l'isthme a été trouvé plus étroit 37 fois et égal 9 fois, et à partir de l'âge de plus de 3 mois, sur 16 cas il a été trouvé 1 fois

plus étroit et 1 fois plus large que la crosse de l'aorte. On peut donc dire que jusqu'à l'âge de 3 mois révolus l'isthme de l'aorte est généralement un peu plus étroit (80 p. 100) que la crosse de l'aorte.

Cette différence dans le diamètre de la crosse et de l'isthme de l'aorte est de $0^{mm},5$ à 2 millimètres. Il faut croire que le degré d'étroitesse de l'isthme doit avoir une influence plus ou moins grande sur le développement des ventricules et de l'aorte, surtout après l'oblitération du conduit de Botal.

Pour élucider cette question nous avons dressé des tableaux pour tous les cas où l'isthme de l'aorte n'est pas marqué par son étroitesse, c'est-à-dire où le diamètre de la crosse de l'aorte en aval et en amont de l'insertion du conduit de Botal est le même et puis deux autres tableaux pour les cœurs où l'isthme se trouve être rétréci de 1 millimètre et de $1^{mm},5$ à 2 millimètres, mais malheureusement le petit nombre d'observations ne permet pas de faire des déductions statistiques. La seule déduction que nous avons pu tirer de ces trois tableaux est que le diamètre intérieur de l'aorte ascendante (chiffres moyens comparatifs) est un peu plus large dans les cœurs avec rétrécissement de l'isthme, que dans ceux sans rétrécissement, mais il faut remarquer que sur 22 enfants sans rétrécissement de l'isthme il n'y avait que deux enfants âgés de moins d'un mois, tandis que sur les 38 enfants avec rétrécissement il y avait 26 enfants âgés de moins d'un mois. De plus nous avons démontré que chez les enfants nouveau-nés le cœur est comparativement plus grand que chez les enfants plus âgés.

Quant à l'influence qu'un isthme rétréci peut avoir sur le développement des ventricules, nous avons trouvé que chez les enfants âgés de moins d'un mois les ventricules sont comparativement plus forts, quand le rétrécissement est plus grand, et que c'est le ventricule gauche qui est plus fort chez les enfants plus âgés.

En résumé il faut remarquer que sur 60 enfants, âgés de moins d'un an, nous avons trouvé un rétrécissement de l'isthme 38 fois

et parmi ces cas il y avait 5 enfants notés comme enfants nés avant terme, et 7 enfants particulièrement faibles. Ainsi je crois qu'un rétrécissement de l'isthme chez les enfants nés faibles ou avant terme, se rencontre dans plus de la moitié des cas et doit être envisagé comme un retard dans le développement du cœur.

Les affections congénitales du cœur, que j'ai eu l'occasion d'examiner, présentent souvent des complications anatomiques, qui naturellement influent sur le développement du cœur même, sur sa forme et sa construction. Une classification rigoureuse est peut-être possible, mais fort difficile. En conséquence je me suis arrêté à la plus simple. Je commence par les sténoses de l'isthme de l'aorte, puis viendront les transpositions de l'aorte et de la pulmonaire, ensuite les sténoses et atrésies de l'artère pulmonaire et de l'aorte et enfin les cas qui ne peuvent être rangées dans aucune de ces catégories.

STÉNOSES DE L'ISTHME DE L'AORTE

Les sténoses fort légères, de $0^{mm},5$ à 2 millimètres, ne semblent pas produire une altération anatomique dans la conformation du cœur, qui soit suffisamment appréciable pour pouvoir classer ces cœurs au nombre des vices congénitaux.

Pour rechercher l'influence que les sténoses de l'isthme aortique exercent sur la conformation du cœur, nous présentons les observations suivantes :

Cœurs conservés dans l'esprit-de-vin.

1re Observation, N° XXVI (*Atlas*, *Table* I, fig. 1).

Le cœur a une pointe arrondie formée par le ventricule droit. Circonférence des ventricules à la base 12 centimètres (droit 7 cent., gauche 5 cent.), circonférence des ventricules par la pointe 9 centimètres (droit 4,5, gauche 4,5). Épaisseur de la paroi du ventricule droit 7 millimètres, gauche 6 millimètres. L'oreillette droite est normale, la veine cave supérieure a une circonférence intérieure de 18 millimètres et la veine cave inférieure de 24 millimètres. Le trou ovale a une hauteur de 7 millimètres et une largeur de 6 millimètres : il est presque fermé, la valvule laisse une fente dans sa partie antérieure, qui permet le passage d'une sonde large de 1 millimètre et demi. La

valvule d'Eustache est bien développée, plus large que d'ordinaire ainsi que la valvule de Thébésius. Les parois de l'oreillette droite sont plus épaisses que d'ordinaire. L'orifice atrio-ventriculaire droit a 45 millimètres de pourtour, la valvule tricuspide est normale, non épaissie et en apparence suffisante; les muscles papillaires du ventricule droit son bien développés et forts. L'artère pulmonaire large de 1 centimètre de diamètre extérieur a une issue ordinaire du cône pulmonaire; ce dernier est raccourci, de sorte que sa paroi postérieure mesure à peine 2 millimètres et il est hypertrophié. Sa paroi antérieure a une épaisseur de 6 millimètres. L'artère pulmonaire est munie de valvules semi-lunaires normales, se divise comme d'ordinaire et, à une hauteur de 17 millimètres, se transforme en conduit de Botal, long de 5 millimètres, large de 5 millimètres, ouvert sur toute son étendue et ayant un diamètre intérieur de 2 millimètres.

L'oreillette gauche, normale et point hypertrophiée, reçoit quatre veines pulmonaires. L'orifice atrio-ventriculaire gauche a 30 millimètres de pourtour, la valvule bicuspide est ordinaire et suffisante. Les muscles papillaires du ventricule gauche ne pésentent rien de remarquable. L'aorte est normale en tout point, à la racine elle a 1 centimètre de diamètre extérieur, au commencement de la crosse son diamètre extérieur ne présente plus que 7 millimètres, après la naissance des branches normales, artère innominée, artères carotides et sous-clavières gauches, elle se rétrécit jusqu'à 4 millimètres et enfin, après l'entrée du conduit de Botal, l'aorte s'élargit de nouveau et mesure 6 millimètres.

2e Observation, N° XXVII (*Atlas*, *Table* I, fig. 2).

Le cœur a une pointe arrondie formée par les deux ventricules. Mesures du cœur :

Circonférence de la base des ventricules = 12c,5 (droit 7,5, gauche 5 cent.), circonférence des ventricules par la pointe 9c,5 (droit 4, gauche 5,5). Épaisseur de la paroi du ventricule droit 6 millimètres, gauche 9 millimètres. Oreillette droite normale, orifice atrio-ventriculaire 34 millimètres de pourtour. Le cône pulmonaire est normal, mais distendu; sa paroi postérieure a 5 millimètres d'étendue. L'artère pulmonaire est normale, présente un diamètre extérieur de 11 millimètres à sa racine, valvules semilunaires normales. A 2 centimètres de sa racine, après avoir donné naissance aux deux artères pulmonaires, l'artère pulmonaire se transforme en conduit de Botal largement ouvert, long de 3 millimètres avec un diamètre extérieur de 5 millimètres. L'oreillette gauche est normale, reçoit deux veines pulmonaires gauches et une veine pulmonaire droite fort large. Le trou ovale est complètement fermé et a 5 millimètres de diamètre, L'orifice atrio-ventriculaire gauche a 32 millimètres de pourtour, le

septum ventriculaire 25 millimètres de hauteur. La valvule bicuspide est normale, l'aorte, ainsi que ses valvules semi-lunaires le sont de même. A la racine, l'aorte a un diamètre extérieur de 10 millimètres, plus haut 12 millimètres et après la naissance des artères innominée, carotides et sous-clavières gauches, son diamètre se rétrécit jusqu'à 4 millimètres, mais après avoir reçu le conduit de Botal, elle s'élargit et atteint 7 millimètres de diamètre.

3e Observation, N° XVII.

Le cœur a une pointe arrondie formée par les deux ventricules. Circonférence des ventricules, base = 11 centimètres (droit 6, gauche 5 cent.), circonférence des ventricules par la pointe 11c,5 (droit 5,5, gauche 6 cent.). Épaisseur des parois du ventricule droit 5 millimètres, gauche 5 millimètres, circonférence intérieure de la veine cave supérieure 1c,6 et de l'inférieure 3c,6. L'oreillette est régulièrement développée. Le trou ovale haut de 8 millimètres et large de 9 millimètres est complètement fermé. L'orifice atrio-ventriculaire droit a un pourtour de 4 centimètres, le gauche 3 centimètres. Les deux ventricules sont développés régulièrement, les muscles papillaires ne présentent rien d'anormal et les deux valvules, tricuspide et bicuspide, paraissent suffisantes. La paroi postérieure du cône pulmonaire mesure 4 millimètres, le pourtour à la naissance de l'artère pulmonaire 2c,5. Les valvules semi-lunaires de l'artère pulmonaire et de l'aorte sont bien disposées. Le diamètre extérieur de l'artère pulmonaire est de 8 millimètres. Après avoir donné deux artères pulmonaires (de 5 millimètres de diamètre) gauche et droite, l'artère pulmonaire se transforme en conduit de Botal de 5 millimètres de longueur, largement ouvert, ayant un pourtour intérieur de 1c,8. Le nombre des veines pulmonaires ne peut être dit, vu la défectuosité de la pièce anatomique. Hauteur du septum 3 centimètres. La circonférence intérieure de l'aorte est de 2 centimètres. Diamètre extérieur de l'aorte ascendante 1 centimètre, de la crosse 0c,9, après la naissance des rameaux en amont du conduit de Botal 0c,5 et en aval 1c,8 de circonférence intérieure (6 millimètres de diamètre intérieur). Les artères coronaires sont normales. (Pas de dessin.)

Les deux premiers cœurs se ressemblent parfaitement et sont typiques. Dans ces trois observations, il y a hypertrophie de tout le cœur et dilatation de l'aorte et de l'artère pulmonaire.

4e Observation, N° XVI (*Atlas*, *Table* I, fig. 3).

La pointe du cœur est arrondie et formée par le ventricule droit. Circonférence des ventricules, base 10 centimètres (droit 5, gauche

5 cent.), circonférence des ventricules par la pointe 8 centimètres (droit 4,5, gauche 3,5). Épaisseur des parois des ventricules droit 0c,7, gauche 0c,6. Il y a *deux veines caves supérieures*, réunies par une petite branche. La veine cave droite est régulièrement disposée et se verse dans l'oreillette droite ayant une circonférence intérieure de 1c,2. La veine gauche descend vers la paroi extérieure et antérieure de l'oreillette gauche (circonférence intérieure 1c,2), se dirige le long de la paroi en descendant et se verse dans la veine coronaire gauche du cœur. La veine cave inférieure est normale (circonférence intérieure 3 cent.). L'oreillette droite est bien conformée, mais ses parois sont considérablement épaissies, le trou ovale n'a que 0c,5 de hauteur et de largeur; sa valvule permet le passage d'une sonde en direction oblique par une fente près du milieu du bord antérieur. La valvule de Thébésius se présente en forme d'une fente de 1 centimètre de longueur. L'orifice atrio-ventriculaire droit a 3c,6 de circonférence, la valvule tricuspide est normale, les valvules mesurent jusqu'à 6 millimètres de largeur, les muscles papillaires sont fortement développés, le cône pulmonaire est court et large, la circonférence des valvules semilunaires de l'artère pulmonaire mesure 2 centimètres et sa paroi postérieure 5 millimètres. Diamètre extérieur de l'artère pulmonaire 0c,9, du conduit de Botal 0c,4 (longueur 0c,5). Ce dernier est facilement perméable pour une sonde de 2 millimètres de diamètre. L'oreillette gauche est normale et reçoit quatre veines pulmonaires. L'orifice atrio-ventriculaire gauche a 2 centimètres de pourtour, la valvule bicuspide est normale et les muscles papillaires sont moins forts que ceux du ventricule droit. Hauteur du septum 2 centimètres. L'aorte en sortant régulièrement du ventricule gauche a 1c,8 de pourtour extérieur à la racine, se dirige verticalement en haut, se rétrécit à la hauteur de 8 millimètres à un pourtour extérieur de 1c,2, donne les branches normales innominée et carotide gauche, puis se rétrécit encore plus (0c,9 de pourtour extérieur), ensuite s'élargit petit à petit sur une étendue de 0,8 pour atteindre une largeur de 1c,6 de pourtour extérieur, donne naissance à l'artère sous-clavière gauche vis-à-vis de l'embouchure du conduit de Botal et se transforme en aorte descendante ayant 1c,8 de pourtour extérieur. Les deux coronaires sont normales d'origine.

Ce cœur est un peu différent de forme et il a deux veines caves supérieures.

5e Observation, N° XXV (*Atlas*, *Table* I, fig. 4).

Le cœur a une pointe arrondie formée par le ventricule gauche. Circonférence des ventricules par la base = 11 centimètres (droit 6,5, gauche 4,5), circonférence des ventricules par la pointe = 9 centimètres (droit 3,5, gauche 5,5). Épaisseur des parois du ventricule

droit 4 millimètres, gauche 7 millimètres. L'oreillette droite est normale, le trou ovale a 7 millimètres de hauteur et 6 millimètres de largeur, il est complètement fermé. La veine cave supérieure a 26 millimètres de pourtour intérieur, la veine cave inférieure est coupée trop court et ne peut être mesurée. L'orifice atrio-ventriculaire droit a 40 millimètres de pourtour, la valvule tricuspide est normale et suffisante en apparence. Le cône pulmonaire est dilaté et sa paroi postérieure a 6 millimètres d'étendue. L'artère pulmonaire, ses valvules semi-lunaires et ses deux branches (artère pulmonaire droite et gauche) sont normales. A sa racine, l'artère pulmonaire mesure 11 millimètres de diamètre extérieur et à une hauteur de 2 centimètres se transforme en conduit de Botal, long de 5 millimètres et ayant un diamètre extérieur de 5 millimètres. Du côté de l'artère pulmonaire le conduit de Botal est fermé. L'oreillette gauche est bien conformée et point distendue. L'orifice atrio-ventriculaire gauche a 30 millimètres de pourtour et se ferme par une valvule bicuspide normale et suffisante en apparence. Hauteur du septum ventriculaire 22 millimètres. L'aorte mesure 10 millimètres de diamètre extérieur à sa sortie du ventricule gauche; elle est placée en arrière et à droite de l'artère pulmonaire, s'élargit en montant jusqu'à un diamètre extérieur de 18 millimètres, vers la naissance de la crosse aortique se rétrécit (12 millimètres), donne naissance aux artères innominée et carotide gauche et acquiert un diamètre de 6 millimètres. Sur le trajet de cet isthmus on voit sortir de la paroi supérieure deux artères, la première moins large (artère vertébrale ?), la seconde plus large (artère sous-clavière gauche?) et en même temps on voit le conduit de Botal se fusionner avec la paroi inférieure. En aval de l'isthme l'aorte se rétrécit jusqu'à 5 millimètres de diamètre et puis se dilatant peu à peu se transforme en aorte descendante de 7 millimètres de diamètre extérieur. Du côté de l'aorte, le conduit de Botal est ouvert en forme d'entonnoir.

Ce cœur ressemble de forme au précédent, la sténose est aussi fort développée et il y a une issue anormale de l'artère vertébrale gauche.

6e Observation, N° XXII (*Atlas*, *Table* I, fig. 5).

Le cœur a une pointe arrondie formée par le ventricule gauche, les ventricules forment un cône court et plus large que d'ordinaire.

Circonférence des ventricules, base = 10 centimètres (droit 6, gauche 4 cent.), circonférence des ventricules par la pointe 8 centimètres (droit 3,5, gauche 4,5). Épaisseur des parois du ventricule droit 4 millimètres, gauche 5 millimètres. L'oreillette droite est normale de forme mais distendue sans hypertrophie des parois, circonférence intérieure de la veine cave supérieure 1c,4, inférieure, 2c,4. Le trou ovale est fermé complètement. L'orifice atrio-ventriculaire droit a

une circonférence de 3c,8, ses valvules paraissent suffisantes et sont régulièrement conformées et disposées, muscles papillaires fins. Le cône pulmonaire est large, raccourci, sa paroi postérieure n'a que 3 millimètres d'étendue. L'artère pulmonaire est normale, les valvules semi-lunaires ne sont pas épaissies, son diamètre extérieur est de 7 millimètres. Après avoir donné deux artères pulmonaires, gauche et droite, elle se transforme en conduit de Botal long de 4 millimètres et large de 3 millimètres. Il est rétréci au milieu et fermé sur une distance de 2 millimètres vers l'artère pulmonaire, tandis que vers l'aorte il est ouvert en forme d'entonnoir, formant comme une espèce de diverticulum vu du côté de l'aorte. L'oreillette gauche est petite, mais bien conformée, reçoit deux veines pulmonaires droites et une gauche (elles sont coupées trop court). L'orifice atrio-ventriculaire gauche a 3 centimètres de pourtour, la mitrale est normale, en apparence suffisante, les muscles papillaires sont grêles. Hauteur du septum 2c,1. L'aorte et ses valvules semi-lunaires sont normales et les artères coronaires ont une issue normale. Diamètre extérieur de l'aorte ascendante 9 millimètres, de la crosse — après avoir donné naissance à quatre branches — artère sous-clavière droite, carotide droite, carotide gauche et sous-clavière gauche 6 millimètres et en aval du conduit de Botal 8 millimètres, aorte thoracique 8 millimètres.

Ce cœur, qui ne ressemble pas aux précédents, a aussi quatre branches artérielles sortant de la crosse, toutes d'un diamètre presque égal.

NUMÉROS.	DIAMÈTRE des VEINES CAVES.		CIRCONFÉRENCE DES VENTRICULES.						CONE PULMONAIRE			CIRCONF. des ORIFICES atrio-ventric.		HAUTEUR DE LA CLOISON.	DIAMÈTRE.					DIFFÉRENCE DU DIAMÈTRE DE L'AORTE ET L'ISTHME.	ÉPAISSEUR de la paroi ventr.	
			Base.			P. la pointe.											ARTÈRES					
	Sup.	Inf.		Droite.	Gauche.		Droite.	Gauche.	Paroi post.	Paroi ant.	Diamètre.	Droite.	Gauche.		Trou ovale.	Cond. de B.	Aorte.	A. pulm.	Isthme.		Gauche.	Droite.
XXVI....	6	8	120	70	50	90	45	45	2	»	»	45	30	»	f.	2	10	10	4	d	7	6
XXVII...	»	»	125	75	50	95	40	55	5	»	»	34	32	25	f.	5	12	11	4	8	6	9
XVII.....	5,1	12	110	60	50	115	55	60	»	»	»	40	30	30	f.	6	10	8	5	5	5	5
XVI.....	4,3	10	100	50	50	80	45	35	5	»	7	36	20	20	f.	2	6	9	3	6	7	6
XXV....	8,1	»	110	65	45	90	35	55	6	»	»	40	30	22	f.	f.	18	11	6	12	6	7
XXII.....	4,2	8	100	60	40	80	35	45	3	»	»	38	30	21	f.	f.	9	7	6	3	4	5
Chiffre moyen pour les enf. de moins de 15 jours..	7,8	11	105	57,4	47,6	83	41	42	6	20,4	»	38,2	34	26,4	2	4	10	9	6,6	3,4	5	5

Ne connaissant pas l'âge des enfants auquels appartenaient ces cœurs, nous avons dressé le tableau ci-dessus et nous croyons pouvoir faire les déductions suivantes d'après les mesures respectives.

D'après la hauteur de la cloison ventriculaire, ces cœurs appartenaient vraisemblablement à des enfants âgés d'une quinzaine de jours. En comparant les différentes mesures avec celles que nous avons obtenues pour les enfants de sept à quinze jours, on voit que le rétrécissement de l'isthme de l'aorte produit une hypertrophie des ventricules et que cette hypertrophie est d'autant plus prononcée, que la différence entre le diamètre de l'aorte ascendante et de l'isthme est plus grande. Il est à remarquer que les veines caves ne sont point fortement distendues, que le trou ovale est fermé ou presque complètement fermé, et que l'involution du conduit de Botal n'est pas entravée malgré l'hypertrophie et la dilatation de l'aorte et l'hypertrophie du ventricule gauche.

7e Observation, N° 298 (*Atlas*, *Table* I, fig. 6).

Garçon, né le 12 janvier 1884, fut reçu dans la maison le même jour. Poids du corps 3900 grammes, taille 49 centimètres, circonférence de la tête 37 centimètres, de la poitrine 35 centimètres. Cyanose générale, respiration superficielle, ne peut téter. L'auscultation du cœur ne révèle aucune anomalie dans les bruits du cœur. Mort dans la nuit du 22 janvier.

Autopsie. — Poids du corps 3470 grammes, longueur du corps 50 centimètres, circonférence de la tête 37 centimètres, de la poitrine 30 centimètres. Les veines du cou et de la partie supérieure du thorax sont remplies de sang, dans la glande thymus plusieurs foyers hémorrhagiques et dans les parties postérieures du poumon droit, le parenchyme est hypérémié et en état d'atélectasie lobulaire confluente. Le foie et la rate sont hypérémiques et augmentés de volume.

Les veines coronaires sont saillantes et gorgées de sang, le cœur est posé plus horizontalement que d'ordinaire, sa pointe est arrondie et formée par les deux ventricules. Mesures du cœur :

Circonférence de la base des ventricules 10,5 (droit 5c,5, gauche 4,5), circonférence des ventricules par la pointe 8 centimètres (droit 3,5, gauche 4,5). Épaisseur de la paroi du ventricule droit 5 millimètres, du gauche 5 millimètres. L'oreillette droite est distendue, ses parois sont plus minces que d'ordinaire. La veine cave supérieure a un pourtour intérieur de 24 millimètres à son entrée dans l'oreillette et la veine cave inférieure de 22 millimètres seulement. Le trou ovale est fermé, l'orifice atrio-ventriculaire droit a un pourtour de 4 centimètres, la valvule tricuspide est normale sans hypertrophie des muscles papil-

laires. Le cône pulmonaire est normal mais distendu; sa paroi postérieure mesure 9 millimètres, l'artère pulmonaire est normale aussi, mesure 1 centimètre de diamètre et à sa sortie du cône pulmonaire, donne naissance aux deux artères pulmonaires, et à 18 millimètres de longueur se transforme en conduit de Botal, parfaitement perméable, et long de 5 millimètres et de 3 millimètres de diamètre extérieur. L'oreillette gauche est normale et reçoit quatre veines pulmonaires; son orifice ventriculaire a 3 centimètres de pourtour et se ferme par une valvule bicuspide normale. L'aorte a une issue normale, 1 centimètre de diamètre à la racine, monte en haut et un peu à droite à la manière ordinaire, se rétrécit un peu (9 millimètres de diamètre) donne naissance aux artères innominée, carotide et sous-clavières gauches, puis se rétrécit jusqu'à 4 millimètres, reçoit le conduit de Botal et enfin reprend son diamètre normal de 8 millimètres. Les artères coronaires sont normales.

Dans cette observation nous voyons un enfant bien développé mais cyanotique dès sa naissance. Cette cyanose semblait ne pas dépendre du vice congénital du cœur, mais de l'état atélectasique des poumons. Les veines du cou surtout la veine cave supérieure sont distendues sans être hypertrophiées et les mesures du cœur correspondent parfaitement aux mesures des cœurs des enfants de son âge. En conséquence il faudrait dire que la mort de l'enfant a été causée par l'affection pulmonaire. Il est à remarquer que le trou ovale était complètement fermé, ce qui n'est pas normal chez les enfants de son âge.

8e Observation, N° 6024 (*Atlas*, *Table* I, fig. 7).

Fille, née le 16 septembre 1881, admise le même jour, poids du corps 2880 grammes, taille 49 centimètres, circonférence de la tête 33 centimètres, du thorax 31 centimètres. Le 19 septembre, elle fut transportée à l'infirmerie pour cause d'un catarrhe intestinal sans fièvre, qui traîna jusqu'au 18 octobre sans avoir entravé considérablement la croissance de l'enfant, — poids 3020 grammes. Le 19 octobre, le médecin traitant (Dr Etlinger) crut entendre un léger bruit de souffle au premier bruit du cœur, qui une semaine plus tard devint plus distinct surtout au niveau des valvules de l'aorte et de la tricuspide, cyanose fort légère, pas de toux, respiration vésiculaire affaiblie. A partir du 29 octobre, il se produit de la fièvre (38°,1 le soir), la cyanose augmente, le pouls est entre 112 et 120 et la respiration entre

36 et 40, les extrémités deviennent froides, les bruits du cœur sont plus forts, le souffle au premier bruit devient plus distinct et la palpation du cœur semble prouver une certaine élongation du cœur. (3 novembre). Le 6 novembre on trouve la note suivante : le bruit de souffle au premier temps se perçoit distinctement aux quatre valvules et de même dans l'espace interscapulaire gauche, mais un peu plus sourd ; souffle bronchique dans les parties postérieures des deux poumons ; le cœur semble augmenté en longueur, cyanose peu forte. A mesure que la respiration devint plus claire dans les parties postérieures des poumons le bruit de souffle du premier bruit du cœur devint moins distinct dans l'espace interscapulaire et plus distinct en avant jusqu'à l'épigastre. Mort le 15 novembre 1881.

A l'autopsie on trouva une bronchopneumonie double en partie confluente. Le cœur a une pointe arrondie formée par les deux ventricules. Les veines et les oreillettes sont normales, mais le trou ovale, haut et large de 6 millimètres, est largement ouvert.

Circonférence des ventricules, base 10 centimètres (ventricule droit, 5,5, gauche 4,5) ; circonférence des ventricules par la pointe $8^c,2$ (ventricule droit, 3,5, gauche, 4,7). Épaisseur de la paroi du ventricule droit 6 millimètres, gauche, 6 millimètres. Pourtour de l'orifice atrio-ventriculaire droit, $3^c,3$, gauche, 4 centimètres ; les valvules tricuspide et bicuspide sont suffisantes en apparence et régulièrement développées ; la paroi postérieure du cône pulmonaire mesure 8 millimètres. L'artère pulmonaire et l'aorte sont disposées normalement ainsi que leurs valvules semilunaires. Diamètre extérieur de l'artère pulmonaire $1^c,2$; du conduit de Botal $0^c,4$. Ce dernier a une longueur de 5 millimètres, il est fermé du côté de l'artère pulmonaire et ouvert du côté de l'aorte sur une étendue de $1^{mm},5$. L'aorte à sa racine a un diamètre extérieur de $0^c,8$ qu'elle conserve en remontant et, après avoir donné naissance aux artères normales, se rétrécit devant l'embouchure du conduit de Botal jusqu'à un diamètre extérieur de 5 millimètres, en aval du conduit le diamètre est de 7 millimètres et celui de l'aorte thoracique est de 6 millimètres.

Dans cette observation nous trouvons une enfant modérément développée, qui après sa naissance ne présentait aucun signe extérieur d'une affection congénitale du cœur et ce n'est qu'à l'âge d'un mois qu'on put entendre un léger bruit de souffle systolique et remarquer une légère cyanose en même temps que les signes d'un catarrhe des bronches. Lorsque les signes d'une bronchopneumonie subaiguë se développèrent, on pouvait entendre distinctement un bruit de souffle systolique dans l'es-

pace interscapulaire du dos, mais ce souffle devint moins distinct aussitôt que la perméabilité des parties postérieures des poumons devint plus complète. L'enfant mourut à l'âge de deux mois, le conduit de Botal était fermé, mais par contre le trou ovale était largement ouvert. Le rétrécissement de l'isthme était peu fort, — de trois millimètres seulement, c'est pourquoi probablement il n'y a pas eu d'hypertrophie considérable du ventricule gauche. Ce cas nous prouve que même une sténose de l'isthme de l'aorte, peu forte, peut révéler des symptômes, qui permettent d'en faire le diagnostic pendant la vie.

9e Observation, N° 5838 (*Atlas*, *Table* II, fig. 8, 9 et 10).

Garçon, né le 6 septembre 1881, fut apporté le même jour. Poids 2950 grammes, taille 45 centimètres, circonférence de la tête 35 centimètres, du thorax 34 centimètres. Les premiers jours, il tétait peu, avait les extrémités froides et légèrement bleues, les selles un peu liquides et verdâtres, mais de légers excitants joints à l'émulsion à l'huile de ricin ramenèrent l'enfant à un état de santé relativement satisfaisant. Le 9 octobre il pesait 3000 grammes, avait un peu de fièvre (37°,7 C.), toussait un peu, avait des râles sonores et était légèrement cyanosé. A l'auscultation le médecin traitant (Dr Etlinger) put constater un léger *bruit de souffle au premier bruit du cœur*. Malgré un traitement approprié, le catarrhe des bronches s'améliora peu, la cyanose s'accentuait un peu plus, surtout aux lèvres, le bruit du souffle au premier temps se masquait par les râles, puis quand les râles devinrent moins forts, il devint distinct, surtout en avant, et pouvait encore être perçu, quoique faiblement, dans l'espace interscapulaire gauche du dos. Le 5 décembre la note suivante a été faite : pouls 112. respiration 48-52 par minute, au lieu du premier bruit; souffle, second bruit mal distinct, *bruit de souffle dans l'espace interscapulaire*, plus distinct. Le catarrhe des bronches fut suivi de bronchopneumonie, la cyanose augmentait ou diminuait selon les péripéties de l'affection pulmonaire, il y eut des symptômes cérébraux en forme d'opisthotonus, des ulcérations atoniques des oreilles, abcès lymphatiques, nutrition déplorable, dilatations des veines du cou et hypertrophie du cœur qui fit descendre la pointe au septième espace intercostal. Mort le 22 décembre 1881, à l'âge de trois mois et demi.

Autopsie. — Poids du corps 2750 grammes, taille 54 centimètres, circonférence de la tête 36 centimètres, du thorax 30 centimètres. Hypérémie veineuse et œdème du cerveau et des méninges. Hépatisation totale du lobe gauche inférieur et pneumonie lobulaire confluente dans

les parties postérieures des lobes supérieur et moyen droits et supérieur gauche. Le foie est graisseux et augmenté de volume. La rate avec hyperplasie des corpuscules de Malpighi n'est pas augmentée de volume. Catarrhe chronique des intestins avec pigmentation de la muqueuse du colon, gonflement des glandes solitaires et hypertrophie des glandes mésentériques.

Les deux ventricules du cœur ont la forme du gros bout d'un œuf; la pointe est formée par le ventricule gauche.

Circonférence des ventricules à la base 12c,5 (droit 6 centimètres, gauche 6,5), circonférence des ventricules par la pointe 8c,5 (droit 3 centimètres, gauche 5,5).

L'oreillette droite est normale de forme, la valvule de Thébésius est largement ouverte et la vena Galeni est fortement distendue. Le trou ovale est fermé. L'orifice atrio-ventriculaire droit a 4 centimètres de pourtour. Les valvules postérieure et intérieure forment une seule valvule longue de 2c,8 et large jusqu'à 6 millimètres, la valvule antérieure a 1c,1 de longueur, 7 millimètres de plus grande largeur. Les muscles papillaires et l'endocarde du ventricule droit ne présentent rien d'anormal. Le cône pulmonaire a une paroi postérieure de 8 millimètres d'étendue, à la naissance de l'artère pulmonaire 2c,2 de pourtour. Épaisseur des parois du ventricule droit 5 millimètres, gauche 9 millimètres. L'artère pulmonaire est normale, à sa naissance la circonférence intérieure est de 2c,6, elle donne deux artères pulmonaires, droite et gauche, normales et se transforme en conduit de Botal, largement ouvert, long de 3 millimètres et large de 4 millimètres. L'oreillette gauche reçoit les quatre veines pulmonaires normales. A son bord supérieur gauche vient aboutir une seconde veine cave, plus mince que la droite, qui contourne la partie extérieure gauche, chemine dans l'épaisseur de la paroi et se jette dans la vena Galeni. — L'orifice atrio-ventriculaire gauche a un pourtour de 3c,6. La valvule intérieure de la mitrale a une longueur de 1c,2 et une largeur jusqu'à 1 centimètre et la valvule extérieure est un peu moins longue et plus étroite. L'aorte est normalement disposée, l'aorte ascendante a un diamètre extérieur de 1c,1, l'isthme 0c,6, et l'aorte descendante 0c,8.

Cette observation d'un enfant, modérément développé à sa naissance, nous présente un cas de légère cyanose à l'âge d'un mois. Nous voyons, comme dans le cas précédent, se développer les signes d'un catarrhe des bronches suivi d'une bronchopneumonie et mort plus retardée — à trois mois et demi. Le bruit du souffle systolique, peu fort au commencement du catarrhe bronchique, devint de plus en plus distinct et parfaite-

ment propagé jusque dans l'espace interscapulaire du dos.

A l'autopsie nous trouvons, comme dans l'observation précédente, une pointe arrondie formée par le ventricule gauche et une hypertrophie considérable de ce dernier, mais en même temps une épaisseur de la paroi ventriculaire gauche plus forte aussi comparativement à l'épaisseur normale chez les enfants de son âge. Le trou ovale est fermé, mais le conduit de Botal ouvert. La veine cave supérieure gauche s'implante dans la paroi de l'oreillette gauche (fig. 10), comme dans l'observation n° XVI, fig. 2.

10e Observation, N° 7977 (*Atlas*, *Table* I, fig. 11).

Fille, née le 22 octobre 1882, reçue dans la maison le 1er décembre. Poids du corps 3900 grammes, taille 53 centimètres, circonférence de la tête 36 centimètres et de la poitrine 35 centimètres. Le lendemain de son entrée, le médecin nota dans le journal : enfant bien développé, les bruits du cœur sont mal accentués, *bruit de souffle faible dans l'espace interscapulaire*. L'enfant souffrant de diarrhée perdit considérablement de son poids, de sorte que le 18 décembre il ne pesait plus que 3500 grammes. Le 18 décembre fut noté : bruits du cœur moins nets, le *premier bruit* est *accompagné d'un souffle léger*, qui est surtout perçu *dans l'espace interscapulaire*. Le 27 décembre, l'enfant pesait 3700 grammes, l'état général était meilleur, mais les bruits anormaux du cœur persistaient. Le 6 janvier 1883 l'enfant pesait 4300 grammes, le bruit de souffle se percevait moins distinctement. Le 23 janvier l'enfant fut transporté dans mes salles et je notai ce qui suit : poids du corps 4400 grammes. Respiration régulière, non accélérée, *aucune cyanose*. Le cœur ne semble que fort peu augmenté de volume, l'ictus cordis se perçoit faiblement dans le cinquième espace intercostal à un centimètre au-dessous du mamelon gauche. Le premier bruit est faible et accompagné d'un bruit de souffle, qui se perçoit aussi bien le long de l'artère pulmonaire, comme le long de l'aorte. Le second bruit est plus faible que d'ordinaire. En arrière le *bruit de souffle* du premier temps se perçoit assez distinctement *dans l'espace interscapulaire gauche*. Le 28 février l'enfant pesait 4700 grammes. Il avait un phlegmon du bras gauche accompagné de fièvre assez intense. Ce phlegmon s'étendit sur tout le bras, provoqua un érysipèle de la face, gonflement des ganglions lymphatiques sous-axillaires, méningite et enfin la mort le 19 mars 1883.

Autopsie. — Poids du corps 4570 grammes, longueur du corps 63 centimètres, circonférence de la tête 39 centimètres, circonférence de la

poitrine 36 centimètres. Les veines sont remplies modérément de sang fluide et foncé, mais toutes les glandes lymphatiques du cou sont augmentées de volume et hypérémiées. Les deux poumons sont congestionnés avec atélectasie hypérémique dans les parties postérieures des deux poumons. Le cerveau est de consistance molle, œdématié et anémique. Toute la surface du cerveau, mais principalement la face convexe sont recouverts d'un exsudat méningitique purulent.

Le cœur est plus grand que normal, sa pointe arrondie est formée par le ventricule gauche et descend jusqu'au quatrième espace intercostal à un centimètre au-dessous et en dehors du mamelon gauche. L'oreillette droite est normale, sa valvule d'Eustache est bien développée. La veine cave supérieure, à son entrée dans l'oreillette, mesure 19 millimètres de pourtour intérieur, le trou ovale est largement ouvert. Il mesure 14 millimètres en hauteur et 10 millimètres en largeur mais sa valvule n'a que 5 millimètres de largeur. L'orifice atrio-ventriculaire droit a une circonférence intérieure de 52 millimètres et se ferme par une valvule tricuspide normale; la valvule postérieure de la tricuspide mesure jusqu'à 7 millimètres de largeur. Le cône pulmonaire est normal de forme et mesure 30 millimètres de pourtour à son extrémité pulmonaire. La paroi postérieure du cône pulmonaire a 7 millimètres d'étendue.

Circonférence de la base des ventricules 12 centimètres (droit 7,5, gauche 4,5), circonférence des ventricules par la pointe 10,5 (droit 5,5, gauche 5 centimètres). L'artère pulmonaire et l'aorte ont une issue normale des ventricules correspondants, ayant chacune un diamètre extérieur d'un centimètre. Ces deux vaisseaux se dirigent verticalement en haut, sont presque parallèles et se divisent régulièrement. Le conduit de Botal a une longueur de 3 millimètres et autant de diamètre extérieur ; il est définitivement oblitéré. L'oreillette gauche est formée régulièrement, reçoit quatre veines pulmonaires fortement dilatées. L'orifice atrio-ventriculaire gauche a 40 millimètres de circonférence, la valvule bicuspide semble suffisante aussi bien que la valvule tricuspide. Les valvules semi-lunaires de l'aorte et de l'artère pulmonaire sont normales. La crosse de l'aorte, après avoir donné les branches normales, innominée, carotide et sous-clavière gauches, se rétrécit jusqu'à un diamètre extérieur de 5 millimètres, reçoit le conduit de Botal fermé, s'élargit (7 millimètres de diamètre) et se transforme en aorte thoracique normale (7 millimètres).

Dans cette observation l'enfant est âgé de trente-neuf jours, assez bien développé et on trouve un bruit de souffle systolique dans l'espace interscapulaire du dos. Sans avoir de cyanose, l'enfant se développa passablement et mourut d'un phlegmon

du bras compliqué d'érysipèle à l'âge de cinq mois. Le cœur a une pointe arrondie formée par le ventricule gauche, l'aorte et la pulmonaire ont un diamètre égal, la sténose est de cinq millimètres, le trou ovale est largement ouvert, mais le conduit de Botal complètement oblitéré. Les deux ventricules sont hypertrophiés et le cône pulmonaire est raccourci.

11e Observation, N° VII (*Atlas, Table* I, fig. 12).

Le cœur est remarquablement long, avec pointe conique arrondie, formée par le ventricule gauche hypertrophié. Mesures du cœur :

Circonférence des ventricules à la base 14 centimètres (7 centimètres pour le droit, 7 centimètres pour le gauche), circonférence des ventricules par la pointe 13,5 (5 centimètres pour le droit, 8 centimètres pour le gauche). Épaisseur des parois du ventricule droit 4 millimètres, du gauche 9 millimètres. L'oreillette droite est bien formée, la veine cave supérieure a été coupée au ras de l'oreillette, le trou ovale est fermé complètement, l'orifice atrio-ventriculaire a un pourtour de 52 millimètres, la valvule tricuspide est normale, ainsi que toute la conformation du ventricule droit. Le cône pulmonaire est large, sa paroi postérieure a une étendue de 7 millimètres et sa circonférence intérieure à la naissance de l'artère pulmonaire égale 35 millimètres. L'artère pulmonaire munie de valvules semi-lunaires normales est très large (diamètre extérieur 15 millimètres). Les deux artères pulmonaires ont chacune un diamètre extérieur de 7 millimètres. Le conduit de Botal est légèrement ouvert, sa longueur atteint à peine 5 millimètres, tandis que son diamètre extérieur est de 5 millimètres. L'oreillette gauche et le ventricule gauche sont bien conformés et considérablement hypertrophiés. L'orifice atrio-ventriculaire gauche a 46 millimètres de pourtour, la valvule mitrale est normale. La hauteur du septum ventriculaire est de 44 millimètres. L'aorte est normale, à la racine elle a un diamètre extérieur de 12 millimètres, devant la naissance de l'artère innominée elle n'a que 10 millimètres et en aval de l'artère sous-clavière gauche, sur une longueur de 4-5 millimètres jusqu'à l'implantation du conduit de Botal, elle se rétrécit jusqu'à un diamètre extérieur de 6 millimètres. Au-dessous du conduit de Botal, l'aorte s'élargit (8 millimètres de diamètre).

Les artères coronaires et les valvules semi-lunaires de l'aorte sont régulièrement disposées.

Cette observation présente un cœur, qui d'après la hauteur de la cloison ventriculaire, pourrait appartenir à un enfant âgé

d'un an, mais comme c'est un cœur évidemment hypertrophié, on peut admettre que l'enfant avait atteint l'âge de six mois. Ce cœur est bien conformé, le ventricule gauche est plus hypertrophié que le droit, mais par contre l'artère pulmonaire est plus large que l'aorte et le conduit de Botal est largement ouvert, tandis que le trou ovale est complètement fermé. Le rétrécissemet du l'isthme n'est point fort, car il a encore 6 millimètres de diamètre extérieur.

Dans les observations précédentes, l'endocarde du cœur a été trouvé normal, ou du moins son aspect ne présentait aucun signe d'une endocardite congénitale ou plus ou moins récente. Les observations ci-dessous nous montreront l'effet que peut produire une endocardite fœtale sur le développement du cœur, pendant la seconde moitié de la vie intra-utérine.

12e Observation, N° 387 (*Atlas*, *Table* II, fig. 13, 14 et 15).

Garçon, né le 14 janvier 1882 entre dans la maison le 15 janvier. Poids du corps 3620 grammes, taille 50 centimètres, circonférence de la tête 34,5, circonférence de la poitrine 30 centimètres. Dans la nuit du 20 janvier, survint un accès de forte cyanose avec gêne de la respiration. Pendant la journée du 21 janvier, la cyanose devint plus faible, mais l'enfant respirait superficiellement, ne tétait plus et mourut le lendemain vers le soir.

Autopsie. — Poids du corps 3200 grammes, longueur 50 centimètres. Circonférence de la tête 35 centimètres et circonférence du thorax 30 centimètres. Le cerveau est mou, œdématié, les veines des méninges sont gorgées de sang noir et liquide. Les poumons sont affaissés, leurs veines sont remplies de sang liquide et les parties postérieures du parenchyme pulmonaire présentent des atélectasies lobulaires hypérémiques en parties confluentes. Le cœur est fortement distendu par du sang coagulé, surtout les deux ventricules hypertrophiés. Mesures du cœur :

Circonférence de la base des ventricules 16 centimètres (droit 9 centimètres, gauche 7 centimètres), circonférence des ventricules par la pointe 13 centimètres (droit 7 centimètres, gauche 6 centimètres). Épaisseur de la paroi du ventricule droit 4 millimètres, du ventricule gauche 8 millimètres. La pointe du cœur est arrondie et en plus grande partie formée par le ventricule droit. L'oreillette droite est normale, le trou ovale ouvert 11 millimètres de hauteur et 9 millimètres de largeur, la valvule 6 millimètres de largeur. L'orifice atrio-ventricu-

laire droit a 6°,5 de pourtour, la valvule tricuspide est normale quant à son développement, mais son endocarde, ainsi que l'endocarde du ventricule gauche est épaissi et de couleur rouge jaunâtre. L'endocarde du cône pulmonaire et de l'introitus aortæ est d'un jaune plus clair.

Cet enfant, qui ne vécut que huit jours, présente un cœur normal de forme, mais considérablement augmenté de volume surtout les deux ventricules. L'involution fœtale du trou ovale et du conduit n'est presque pas commencée.

13° Observation, N° 2233 (*Atlas*, *Table* II, fig. 16).

Garçon, né le 26 mars 1885, admis le 1er avril. Poids du corps 2300 grammes, taille 45 centimètres, circonférence de la tête 32, du thorax 30 centimètres. Chétif, ictérique, l'enfant tétait peu, les os du crâne témoignaient d'une nutrition insuffisante. A l'auscultation du cœur il y avait un bruit de souffle distinct au premier temps, le second bruit n'était pas altéré, le volume du cœur semblait normal, les battements étaient réguliers et il n'y avait pas de cyanose.

L'enfant se développa bien, le 1er mai il pesait 3200 grammes et malgré un catarrhe des bronches, sans que la fièvre eût atteint 38°, mais oscillé entre 37° et 37°,6, il pesait 3760 grammes le 17 juin. Le bruit de souffle au premier temps était distinct sur toute l'étendue des ventricules, surtout à la pointe, les seconds bruits, aortique et pulmonaire étaient faibles, mais peu distincts. Le cœur ne semblait pas augmenté de volume, il n'y avait pas de cyanose, mais l'enfant était anémique et la rate dépassait le bord du thorax d'un centimètre. Le 29 août l'enfant pesait 5400 grammes (5 mois), mais le catarrhe des bronches se manifestait toujours par de la toux et des râles sibilants. Peu à peu se développèrent les signes d'une bronchopneumonie et l'enfant expira le 14 octobre 1885, âgé de 6 mois et demi... A mesure que se développèrent les symptômes de la bronchopneumonie et que le pouls s'accélérait, le second bruit cardiaque devint toujours plus faible et finit par disparaître complètement, de sorte qu'il n'y avait plus qu'un seul bruit de souffle intense. — Poids du corps 5330 grammes, taille 58, circonférence de la tête 39, du thorax 35. A l'autopsie nous trouvâmes une hépatisation du lobe supérieur gauche, hypérémie et engouement du lobe inférieur gauche avec pleurésie en forme de fines membranes croupeuses adhérentes à la surface du poumon. Dans les parties postérieures du poumon droit il y avait hypérémie et atélectasie hypérémique lobulaire en partie confluente.

La position du cœur est normale, la pointe est formée par les deux ventricules, elle est arrondie avec échancrure très légère.

Circonférence des ventricules base, 14 centimètres (ventricule droit 7, 5 gauche 6,5), circonférence des ventricules par la pointe 10c,5 (ventricule droit 4,5 gauche 6,). L'oreillette droite est normale, le trou ovale est fermé. Diamètre intérieur de la veine cave supérieure 8 millimètres, de l'inférieure 12 millimètres. Circonférence de l'orifice atrio-ventriculaire droit 5 centimètres, gauche 5 centimètres. La valvule tricuspide est régulière, en apparence suffisante, mais elle est un peu épaissie et présente à son bord libre des petites excroissances endocardiques. L'endocarde des deux ventricules est un peu épaisse et présente des épaississements tendineux de forme irrégulière et de différente étendue. Le cône pulmonaire est distendu, sa paroi mesure jusqu'à 4 millimètres d'épaisseur; la paroi postérieure a 1 centimètre d'étendue et l'antérieure 2 centimètres. L'artère pulmonaire a 1c,3 de diamètre extérieur, les valvules semi-lunaires sont régulièrement disposées, mais épaissies. Le conduit de Botal est fermé et a à peine 3 milimètres de longueur, de sorte que la crosse de l'aorte est presque accolée à l'artère pulmonaire. L'oreillette gauche reçoit deux (une double) veines pulmonaires droites et deux gauches, n'est pas distendue, et ses parois ne sont pas hypertrophiées. La valvule bicuspide est régulièrement disposée, paraît suffisante et ses valvules sont à peine épaissies. Les muscles papillaires des deux ventricules sont gros et courts et leur endocarde épaissi. L'aorte est régulière, de 1c,1 de diamètre à sa sortie, donne les branches normales et se rétrécit en descendant jusqu'à un diamètre extérieur de 0c,9.

Le cœur de cet enfant âgé de plus de six mois, comparé à un cœur normal, est hypertrophié dans toutes ses mesures et fort également. L'involution du conduit de Botal et du trou ovale n'a pas été entravée par l'hypertrophie cardiaque.

14e Observation, N° 1431 (*Atlas*, *Table* III, fig. 17, 18 et 19).

Fille, née le 27 février 1882, entre dans la maison le 6 mars. Poids du corps 2500 grammes, taille 44 centimètres, circonférence de la tête 32c,5, du thorax 29 centimètres. Le 14 avril, quand l'enfant avait atteint l'âge de 46 jours, le médecin traitant remarqua un bruit de souffle distinct surtout à la pointe du cœur. L'enfant, souffrant pendant tout le temps de son séjour dans la maison de mauvaises digestions, n'avait atteint que le poids de 2650 grammes. Le 16 avril je notai ce qui suit: L'ictus cordis, plus fort que d'ordinaire, se perçoit distinctement à un 1/2 centimètre à gauche et au-dessous du mamelon gauche. A la percussion on constate que le cœur n'est pas augmenté de volume, son bord droit ne dépasse pas le bord

droit du sternum. A gauche il s'étend à un demi-centimètre au delà de la ligne mamillaire gauche et au-dessus du mamelon gauche il s'étend le long de la troisième côte gauche jusqu'à la ligne mamillaire. A l'auscultation on n'entend qu'un seul bruit — bruit de souffle, surtout à la pointe du cœur. En auscultant le long du trajet de l'aorte et de la pulmonaire, le bruit de souffle est moins fort, mais ne laisse point percevoir le second bruit du cœur.

Aucune cyanose. — Un érysipèle vaccinal survenu la veille ne dura que quelques jours, mais néanmoins provoqua plusieurs abcès sous-cutanés suivis de pneumonie catarrhale. Le 11 mai l'enfant pesait 2780 grammes, il était faible, tétait mal, et les accès de toux étaient courts, glaireux et peu fréquents. A l'auscultation on pouvait entendre les deux bruits du cœur. Le premier était un bruit de souffle perceptible surtout à la pointe du cœur; le second, plus faible que d'ordinaire, mais fort distinct sur le bord droit du sternum au-dessous du niveau de la seconde côte. Le 19 mai, à la suite d'une rechute de la broncho-pneumonie, l'enfant est mort.

Autopsie. — Le cœur a une position normale, mais il est tourné sur son axe longitudinal, de sorte que le ventricule droit est tourné en avant et le ventricule gauche en arrière. Les vaisseaux coronaires sont remplis de sang. La pointe du cœur est arrondie et formée par le ventricule gauche.

Mesures du cœur : Circonférence de la base des ventricules 12^{c},5 (droit 7 cent., gauche 5^{c},5). Circonférence du ventricule par la pointe 9 centimètres (droit 4 cent., gauche 5). Épaisseur de la paroi du ventricule droit 8 milimètres, gauche 6 millimètres. L'oreillette droite est normale hypertrophiée ; le trou ovale se présente sous forme d'une fente longue de 5 millimètres et large de 2 millimètres. L'orifice atrio-ventriculaire droit a 4 centimètres de pourtour, la valvule tricuspide est normale, mais légèrement épaissie. Le cône pulmonaire est hypertrophié et plus court que d'ordinaire ; sa paroi postérieure a 5 millimètres d'étendue, les muscles papillaires sont hypertrophiés et recouverts d'un endocarde épaissi. L'oreillette gauche, à parois plus épaisses que d'ordinaire, est normale et reçoit 4 veines pulmonaires. L'orifice atrio-ventriculaire gauche a 37 millimètres de pourtour; la valvule bicuspide est normale, mais point épaissie. L'aorte et l'artère pulmonaire sont normales, mais le diamètre extérieur de la dernière mesure 10 millimètres et celui de la première 8 millimètres. Le conduit de Botal est fermé, il a 3 millimètres de longueur et 4 millimètres de diamètre extérieur. — Les valvules semi-lunaires de l'aorte et de l'artère pulmonaire sont régulièrement disposées.

Dans ces deux observations, il y avait un bruit de souffle systolique sans aucune cyanose. Le premier enfant vécut plus de

six mois et le second plus de deux mois. Ces deux enfants étaient petits et mal nourris à leur naissance, mais se développèrent aussi bien que les autres enfants de la maison et leur mort a été causée par des affections intercurrentes. En conséquence on peut dire que les endocardites fœtales ne sont pas incompatibles avec la vie, malgré l'hypertrophie du cœur. Dans tous les cas d'endocardite fœtale le cœur droit est seul affecté, ou du moins est-il bien plus fortement atteint que le gauche.

L'observation suivante est un cas de sténose de l'isthme aortique compliqué d'endocardite fœtale.

15e Observation, N° XXXV (*Atlas*, *Table* II, fig. 20 et 21).

Cœur grand et charnu. Les artères coronaires sont normales, la pointe arrondie.

Circonférence des ventricules, base 15 centimètres (droit 7c,5 gauche 7,5). Circonférence des ventricules par la pointe 13,5 (droit 6 cent., gauche 6c,5). L'oreillette droite est régulièrement formée, la fosse ovalaire est fermée, de 0c,4 haut et 0c,3 de large. Les parois de l'oreillette sont considérablement hypertrophiées. L'orifice atrio-ventriculaire a 3c,5 de pourtour, la valvule tricuspide est régulièrement disposée, un peu épaissie, mais suffisante en apparence, les muscles papillaires sont très gros, forts et hypertrophiés. L'endocarde est légèrement épaissi. Toute la cavité du ventricule droit est petite relativement, à cause du fort développement des muscles papillaires. Le cône pulmonaire est court, sa paroi postérieure mesure 7 millimètres, et la paroi antérieure 2c,4, ayant une épaisseur de 8 millimètres. Circonférence intérieure du cône pulmonaire près de l'artère 2c,4. En sortant, l'artère pulmonaire a un diamètre extérieur de 11 millimètres, ses valvules semi-lunaires sont normales. A 1c,8 de hauteur, après avoir donné les deux artères pulmonaires, elle se transforme en conduit de Botal long de 6 et large de 3 millimètres. Il est fermé. L'oreillette gauche est petite, ses parois sont un peu hypertrophiées, elle reçoit une veine pulmonaire droite et une gauche. Au point de jonction de ces deux veines pulmonaires on voit une petite veine (fig. 21), coupée très près de l'oreillette et qui chemine dans le tissu cellulaire péricardiaque pour se verser dans la veine cave inférieure à son entrée dans l'oreillette droite. — L'orifice atrio-ventriculaire gauche a un pourtour de 3 centimètres. La bicuspide est régulièrement formée, mais considérablement épaissie et en apparence insuffisante. Les muscles papillaires et les paroi du ventricule gauche sont fortement hypertrophiés et la cavité en conséquence rétrécie. Aorte normale d'un

diamètre extérieur de 11 millimètres, donne les trois branches réglementaires, se rétrécit jusqu'à un diamètre de 6 millimètres, puis en aval du conduit de Botal elle a 7 millimètres, lequel diamètre elle conserve comme aorte thoracique.

Dans cette observation la sténose de l'isthme n'est pas très forte, de cinq millimètres seulement, mais le cœur, par sa forme et la construction des ventricules, ne rappelle pas celles des cœurs précédents sans endocardite fœtale, de sorte que l'on peut dire hardiment que cette hypertrophie des ventricules doit dépendre de l'endocardite et non de la sténose de l'isthme.

L'observation suivante confirme cette remarque.

16e Observation, N° 4028 (*Atlas*, *Table* III, fig. 22, 23 et 24).

Garçon né le 21 août 1871, entré dans la maison le 22 août, est transféré à l'hôpital le 11 septembre et meurt le 27 septembre 1871. — *Autopsie:* poids 3890 grammes, taille 56 centimètres, âgé de 37 jours. Les veines du cou, de la tête et des méninges sont remplies de sang, le cerveau est congestionné. Les poumons anémiés présentent dans la partie postérieure du lobe supérieur droit un engorgement lobulaire, confluent, atélectasique. *Le poumon droit est bilobé.* Gonflement et hypérémie du foie, le ductus Arantii est fermé, tandis que la veine ombilicale est perméable et présente une circonférence intérieure de 5 millimètres. La rate de 6 centimètres de longueur, 3c,5 de largeur, et de 2 centimètres d'épaisseur, est dure au toucher et hypérémique. Les reins sont un peu hypérémiés, mais en apparence à l'état normal. Les intestins sont à l'état normal. Le tissu cellulaire rétropérinéal autour de la veine ombilicale et le ligament hépatico-duodénal est infiltré de sérosité. Dans la cavité de l'abdomen on trouve environ 60 grammes d'un exsudat séreux. La muqueuse du côlon est d'un aspect catarrhal. Le cœur est fortement distendu, surtout le cœur droit, la pointe descend jusqu'au sixième espace intercostal gauche. L'oreillette droite est fortement distendue, en sorte que la distance entre les embouchures des veines caves mesure 4c,5, tandis que l'oreillette gauche est plus petite que normal. De la veine cave supérieure à la pointe, le cœur mesure 7c,7, et du milieu du bord droit de l'oreillette droite jusqu'au bord gauche supérieur de la base du ventricule gauche 8c,3. Diamètre de la base des ventricules 5c,5 de droite à gauche et 4c,8 d'avant en arrière. Longueur du cœur 5c,3, hauteur du ventricule droit 3c,3, gauche 3c,7, orifice atrio-ventriculaire droit : pourtour 5c,8, gauche 3 centimètres, la plus grande épaisseur du ventricule droit

1 centimètre, du gauche 0c,7, circonférence intérieure du méat artériel droit 3c,8, gauche 2c,2, circonférence intérieure de l'aorte 2c,1 de l'aorte ascendante 1c,4, en amont du conduit de Botal 1 centimètre, aorte descendante 1c,9. Conduit de Botal : longueur 1c,1, largeur 0c,7. Circonférence intérieure de la veine cave supérieure 2c,2, inférieure 1c,1 ; trou ovale de 1c,2 de diamètre laisse une ouverture dans sa partie antérieure de 0c,5 de haut et de 0c,3 de largeur. Les valvules d'Eustache et de Thébésius sont régulièrement développées. L'endocarde du ventricule gauche est épaissi, ainsi que le bord de la valvule tricuspide. Le cône pulmonaire est dilaté, sa paroi antérieure mesure 1c,7 et la postérieure 1c,3. L'oreillette gauche reçoit 4 veines pulmonaires.

Toutes ces données sont tirées du livre des protocoles de la salle d'autopsies. Le cœur a été conservé dans l'esprit-de-vin. Le dessin a été fait d'après le cœur conservé, ainsi que les mesures ci-dessous :

Cœur à pointe arrondie, formée par le ventricule droit; l'oreillette droite est régulièrement développée, ses parois sont hypertrophiées. Dans la partie antérieure de la fosse ovalaire on trouve un ouverture semi-lunaire de 0c,4 de hauteur et de 0c,2 de largeur.

Circonférence des ventricules à la base 15c,5 (droit 9c,5, gauche 6 centimètres). Circonférence des ventricules par la pointe 13c,7 (droit 7c,5, gauche 6 centimètres). Épaisseur de la paroi du ventricule droit 1c,5, gauche 0c,8, du cône pulmonaire 0c,8, et sa circonférence près des valvules semi-lunaires 3c,2. Circonférence de l'orifice atrio-ventriculaire droit 6c,5, gauche 3 centimètres. Hauteur du septum ventriculaire dans le ventricule gauche 3c,4. Circonférences intérieures : racine de la pulmonaire 3c,2, pulmonaire gauche 1c,8, aorte ascendante 1c,5, arcus aortæ 1c,5, en amont du conduit de Botal 0c,9, en aval 2 centimètres, aorte thoracique 2 centimètres. Les valvules semi-lunaires de la pulmonaire sont régulièrement disposées, tandis que l'aorte n'a que 2 valvules semi-lunaires, dont une droite antérieure et l'autre gauche postérieure formée en apparence de deux valvules confluentes et derrière laquelle on trouve l'ouverture des artères coronaires. Les branches de l'aorte sont normales.

Les deux mensurations de ce cœur faites à différentes époques nous montrent que le cœur se rétrécit considérablement après avoir séjourné dans l'esprit-de-vin plusieurs mois ou années. En comparant les mesures correspondantes, nous trouvons :

	Cœur frais. Centim.	Cœur conservé. Centim.
Diamètre transverse	8,3	6,8
— des ventricules	5,5	5,1 (15cm,5 de pourt.)
Trou ovale	1,2	?
Ouverture du trou ovale, longueur	0,5	0,4
— — largeur	0,3	0,2
Orifice atrio-ventriculaire droit	5,8	6,5
— — gauche	2,2	3,0

	Cœur frais. Centim.	Cœur. conservé. Centim.
Épaisseur des parois du ventricule droit....	1,0	1,5 (15cm,5 de pourt.
— — — gauche..	0,7	0,8
Cône pulmonaire, paroi postérieure	1,3	?
— — antérieure	3,2	?
— pourtour intérieur	3,8	5,0
Circonf. intérieure de l'artère pulmonaire...	3,5	3,2 (diam. 1cm,2).
— — de l'aorte racine.....	2,1	0,8 (diamètre).
— — de l'aorte ascendante.....	1,4	1,5
— — de l'isthme	1,0	0,9
— — de l'aorte descendante....	1,9	2,0
Conduit de Botal, longueur	1,1	1,0
— de Botal, largeur.....	0,7	1,2 (circonf. intér.).
Hauteur du septum.....	»	3,4

Le dessin du cœur nous montre la forme caractéristique (boule) des ventricules avec une légère *dépression à la pointe*. D'après les dessins on voit que la conformation intérieure des ventricules est normale, sauf l'aorte qui n'a que deux valvules semi-lunaires, qui sont disposées par rapport à l'artère pulmonaire de la manière ci-contre (fig. 3).

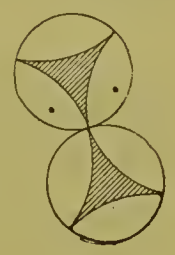

Fig. 3.

Cet enfant a vécu trente-sept jours. Dans l'observation précédente, il y avait une veine anormale qui se versait dans la veine cave inférieure, et dans celle-ci le poumon droit était bilobé et l'aorte n'avait que deux valvules semi-lunaires par confluence des valvules postérieure et gauche, et les deux artères coronaires avaient une issue commune du cul-de-sac de cette valvule semi-lunaire.

17e Observation, N° XII (*Atlas*, *Table* III, fig. 25).

Cœur à pointe arrondie formée par le ventricule droit.

Circonférence des ventricules, base 15c,5 (droit 9 cent., gauche 6c,5). Circonférence des ventricule par la pointe, 11 centimètres (droit 7c,5, gauche 3c,5). Épaisseur des parois du ventricule droit 0c,8, gauche 1 centimètre. Le trou ovale est fermé en grande partie, mais dans la partie supérieure antérieure la valvule est échancrée en forme de demi-lune, ce qui fait communiquer les oreillettes par un orifice de 4 millimètres de hauteur et de 2 millimètres de largeur. — Circonférence intérieure de la veine cave supérieure 1c,2, inférieure 2c,4, de l'orifice atrio-ventriculaire droit 5 centimètres, gauche 3c,8. — Valvule tricuspide, épaissie, muscles papillaires fins, cône pulmonaire court, paroi postérieure 0c,5, d'étendue. Les valvules semi-lunaires sont régulièrement disposées, épaissies, circonférence intérieure du cône pulmonaire 3 centimètres. L'artère pulmonaire de 1c,3 de diamètre extérieur, à une hauteur de 2 centi-

mètres se transforme en conduit de Botal de 0c,7 de longueur ayant un diamètre extérieur de 0c,5 ; sa membrane intérieure est plissée. L'oreillette gauche reçoit deux veines pulmonaires (doubles) droites et deux gauches (1 double). Hauteur du septum 3 centimètres. La valvule bicuspide est régulièrement disposée et plus épaissie que la tricuspide et sur le bord libre on trouve de petites excroissances nodulaires. L'aorte est bien conformée, ses valvules semilunaires sont régulièrement disposées et son pourtour extérieur est de 3 centimètres. Après avoir fourni les bronches normales — anonyme, carotide gauche et sous-clavière gauche — elle se retrécit jusqu'à 1c,8 de pourtour extérieur et en aval du conduit de Botal elle s'élargit jusqu'à 2c,2 de circonférence extérieure. Pourtour de l'aorte thoracique 2c,2. Les parois des deux oreillettes sont épaissies, surtout celles de l'oreillette droite.

Cette observation nous montre un cœur qui, par sa forme globuleuse par suite d'hypertrophie des deux ventricules, ressemble fort au cas précédent. Il est à remarquer que les signes d'une endocardite fœtale étaient plus développés à gauche qu'à droite.

18e Observation, N° 5630 (*Atlas*, *Table* III, fig. 26).

Garçon, né le 6 août 1884 ; entré le 9 août. Poids du corps 3500 grammes, taille 52, circonférence de la tête 35, circonférence de la poitrine 33 centimètres. Le 15 août l'enfant est devenu faible, a cessé de téter et le 17 août il est mort, âgé de onze jours. A l'autopsie l'enfant pesait 3300 grammes, taille 51, tête 36, poitrine 31 centimètres. Hypérémie du cerveau et des méninges, atélectase congénitale étendue des deux poumons. Le cœur est fortement distendu par le sang et l'artère pulmonaire est dilatée. Hypérémie du foie et de la rate, les intestins sont rétractés et vides.

Le cœur a une pointe très peu arrondie, qui est formée par le ventricule gauche. Circonférence de la base des ventricules 14 centimètres (droit 8 cent., gauche 6 cent.). Circonférence des ventricules par la pointe 9 centimètres (droit 5c,3, gauche 3c,7). Épaisseur des parois du ventricule droit 6 millimètres, gauche 6 millimètres, circonférence intérieure de la veine cave inférieure 2c,4, supérieure 2 centimètres (?), elle a été coupée trop court. L'oreillette est normale de forme et ses parois semblent épaissies, le trou ovale est *fermé complètement* et il a 1c,2 de hauteur et 0c,8 de largeur ; circonférence de l'orifice atrio-ventriculaire droit 5 centimètres, toute la valvule tricuspide semble *un peu épaissie*, mais paraît être suffisante, la valvule antérieure a près de 1 centimètre de largeur et celle du

milieu 0c,8. Le cône pulmonaire est distendu, les muscles papillaires sont bien développés, mais le ventricule même ne paraît pas distendu. La paroi postérieure du cône pulmonaire a 0c,7 d'étendue, circonférence intérieure du cône près l'artère pulmonaire 3c,5. Les valvules semi-lunaires de l'*artère pulmonaire sont épaissies*, normalement disposées. L'artère pulmonaire a une position normale; se bifurque à une hauteur de 2c,2 et se transforme en conduit de Botal largement ouvert, de 0c,2 de longueur et de 0c,5 de diamètre extérieur. Diamètre extérieur de l'artère pulmonaire 1 centimètre. L'oreillette droite est normale et reçoit deux veines pulmonaires droites et deux gauches; circonférence intérieure de l'orifice atrio-ventriculaire gauche 3c,5 à 4 centimètres; la valvule bicuspide n'est pas épaissie, normale de construction et paraît suffisante, les muscles papillaires sont fortement développés. Le septum ventriculaire a 3 centimètres de hauteur. Les valvules semi-lunaires sont normales et régulièrement disposées, non épaissies. L'aorte ascendante a un diamètre extérieur de 0c,9 à la racine, se rétrécit un peu à la crosse, donne les branches normales (art. anonyme, carotide gauche, sous-clavière gauche) et se rétrécit jusqu'à 0c,4, puis en aval du conduit de Botal elle a un diamètre extérieur de 0c,6. — Circonférence intérieure de l'aorte thoracique 1c,5. — Les artères coronaires sont normales quant à leur disposition et les veines coronaires sont gorgées de sang.

Cet enfant a vécu onze jours, le trou ovale est fermé, tandis que le conduit de Botal est largement ouvert. L'épaisseur des parois des ventricules est égale et en même temps le ventricule droit présente les signes d'une endocardite fœtale. La sténose de l'isthme est assez considérable (cinq millimètres de différence de diamètre) et explique l'hypertrophie du ventricule gauche.

19e Observation, N° 8655 (*Atlas*, *Table* III, fig. 27).

Garçon, né le 10 décembre 1885, entré dans la maison le 19 décembre. Enfant jumeau. Poids du corps 2 700 grammes, longueur 46 centimètres, circonférence de la tête 36 centimètres, circonférence de la poitrine 34 centimètres. Vacciné le 1er janvier 1886, le 8 janvier fièvre assez intense, le 9 érysipèle vaccinal sur les bras et le dos mort le 10 janvier. *Autopsie :* Poids du corps 2 810 grammes. Les vaisseaux des méninges sont légèrement injectés, le cerveau est de consistance molle, œdématié. Les poumons sont un peu hypérémiés, le foie est congestionné, la rate augmentée de volume.

Le cœur est grand, la pointe est conique et formée par le ventricule gauche. Tous les vaisseaux cardiaques sont distendus, les ventricules,

surtout le ventricule droit, contiennent du sang visqueux et liquide. La position du cœur dans le thorax est normale, l'artère pulmonaire est plus forte que l'aorte, le cône pulmonaire est bombé en avant.

Mesures du cœur :

Circonférence des ventricules à la base 12 centimètres (droit 7, gauche 5). Circonférence des ventricules par la pointe 9 centimètres (droit 4c,5 gauche 4c,5). Épaisseur de la paroi du ventricule droit 5 millimètres, du gauche 6 millimètres, du cône pulmonaire 4 millimètres. Diamètre intérieur de la veine cave supérieure 4 millimètres, de la veine cave inférieure 9 centimètres.

L'oreillette droite est normale, le trou ovale a 12 millimètres de hauteur et 9 millimètres de largeur ; il est formé par une valvule bien développée, mais laissant dans sa partie antérieure une fente oblique, qui laisse passer une sonde de 5 millimètres de diamètre. Toute la valvule ovalaire est *bombée légèrement* vers la cavité de l'oreillette gauche. Circonférence intérieure de l'ouverture atrio-ventriculaire droite 42 millimètres. La valvule tricuspide est *normale* de disposition, *épaissie* et gonflée près de son bord libre ; les muscles papillaires sont bien développés. Le cône pulmonaire est fortement musclé, sa paroi postérieure a une étendue de 9 millimètres et sa paroi antérieure de 18 millimètres. L'artère pulmonaire est normale, son diamètre extérieur est de 10 millimètres, ses valvules semi-lunaires sont bien développées, mais *un peu épaissies*. Le conduit de Botal a une longueur de 3 à 4 millimètres, il est en voie d'évolution et laisse passer une sonde de 1 millimètre de diamètre. L'oreillette gauche est bien développée, ses parois sont un peu hypertrophiées et son orifice atrio-ventriculaire a 30 millimètres de pourtour. La valvule bicuspide est normale, mais présente aussi un léger épaississement à son bord libre, les muscles papillaires sont bien développés. Issue normale de l'aorte, diamètre extérieur de la base 8 millimètres, de la crosse 7 millimètres. Les bifurcations de la crosse — artères innominée, carotide gauche et sous-clavière gauche — sont normales. Isthme de l'aorte 4 millimètres de diamètre extérieur et 3 millimètres d'étendue. Après l'implantation du conduit de Botal l'aorte reprend un diamètre extérieur de 8 millimètres, aorte thoracique 7 millimètres.

Cet enfant a vécu trente et un jours et son cœur ressemble parfaitement au cœur précédent pour sa forme. Il a aussi les signes d'une endocardite fœtale des deux ventricules, le conduit de Botal est en évolution mais il est encore perméable pour une sonde fine, tandis que l'oreillette droite est hypertrophiée et sa valvule proémine dans la cavité de l'oreillette gauche. La paroi

du ventricule gauche est plus forte que celle du ventricule droit, ce qui est normal pour les enfants âgés d'un mois, mais cependant les deux ventricules sont hypertrophiés.

20e Observation, N° 1286 (*Atlas*, *Table* IV, fig. 28).

Fille née le 8 janvier 1884, fut admise le 18 février. Poids du corps 2420 grammes. Longueur du corps 47 centimètres, circonférence de la tête 35, de la poitrine 30 centimètres. L'enfant faible et débile ne tette pas, les extrémités sont froides, la respiration faible et superficielle. Le 23 février, le cinquième de son entrée, l'enfant est mort sans avoir présenté aucun symptôme, qui eût fait supposer au médecin traitant quelque affection du cœur. Débilité, faiblesse, dépérissement, perte de poids (le 22 février 2170 gr.) et mort, en apparence par athrepsie.

Le cœur a une forme pointue et le sommet est formé par le ventricule gauche. Les artères cardiaques sont fortement injectées. Mesures du cœur :

Circonférence de la base des ventricules 8 centimètres (dont 4 pour le ventricule droit et 4 pour le ventricule gauche). Circonférence par la pointe 7 centimètres (dont 3 centim. pour le droit et 4 pour le gauche), épaisseur des parois du ventricule droit 4 millimètres, du ventricule gauche 6 millimètres. Circonférence intérieure de la veine cave inférieure 22 millimètres, de la veine cave supérieure 14 millimètres.

L'oreillette droite est normale, le trou ovale est *complètement fermé;* il a une hauteur de 5 et une largeur de 4 millimètres. La valvule d'Eustache est fortement développée et la valvule de Thebesius semble suffisante. L'orifice atrio-ventriculaire droit a une circonférence intérieure de 33 millimètres, la valvule tricuspide *est épaissie,* mais normale de disposition, les muscles papillaires sont plus fins que d'ordinaire et semblent distendus en longueur. Le cône pulmonaire est dilaté, sa paroi postérieure a 4 millimètres de longueur, circonférence intérieure en amont de l'artère pulmonaire 22 millimètres. Les valvules sigmoïdes de l'artère sont disposées normalement et *un peu épaissies.* A sa naissance l'artère pulmonaire a un diamètre extérieur de 8 millimètres, sa bifurcation est normale, le conduit de Botal s'en sépare à 13 millimètres au-dessus de la racine. Le conduit de Botal est *complètement fermé*, il a un diamètre extérieur de 3 millimètres et une longueur de 6 millimètres. L'oreillette gauche est normale, reçoit 4 veines pulmonaires, son orifice atrio-ventriculaire a 27 millimètres de circonférence intérieure. La valvule bicuspide est normale ; hauteur de la cloison ventriculaire 22 millimètres. Le ventricule gauche donne une issue ordinaire à l'aorte. Diamètre

extérieur de la racine de l'aorte 9 millimètres, l'aorte ascendante s'élargit peu à peu vers le milieu jusqu'à 12 millimètres de diamètre, puis se retrécit de nouveau jusqu'à 10 millimètres, donne naissance aux artères innominée, carotide gauche et sous-clavière gauche et se transforme en un isthme court (4 mm.) et de 4 millimètres de diamètre. A l'entrée du conduit de Botal l'aorte descendante a un diamètre extérieur de 7 millimètres, de même que l'aorte thoracique. Les artères coronaires sont normales.

Voilà un enfant maigre et chétif qui vit quarante-sept jours en dépérissant peu à peu sans présenter aucun signe d'une affection cardiaque. Le trou ovale ainsi que le conduit de Botal sont fermés. Le ventricule gauche est peu hypertrophié, mais l'aorte ascendante est plus large que la racine de l'aorte et le retrécissement de l'isthme de l'aorte est assez considérable. Dans le ventricule droit on trouve les signes d'une endocardite fœtale.

21e Observation, N° XV (*Atlas*, *Table* IV, fig. 29).

Le cœur présente une pointe légèrement arrondie formée par le ventricule gauche. Mesures du cœur :

Circonférence de la base des ventricules 8 centimètres (4,5 pour le droit, 3,5 pour le gauche), circonférence des ventricules par la pointe 9 centimètres (3,7 droit, 5,3 gauche). Épaisseur de la paroi du ventricule droit 5 millimètres et du gauche 5 millimètres. L'oreillette droite est normale, le trou *ovale est largement ouvert* et présente un diamètre de 4 millimètres, l'orifice atrio-ventriculaire droit a 34 millimètres de pourtour. Le ventricule droit est un peu hypertrophié, la valvule tricuspide est bien développée, non épaissie. Le cône pulmonaire a une disposition régulière, il est court et élargi. Sa paroi postérieure ne mesure que 5 millimètres et son pourtour à la base des valvules semi-lunaires de l'artère pulmonaire mesure 28 millimètres. A droite et en bas de la colonne charnue du cône pulmonaire, on trouve une ouverture dans la partie antérieure du septum ventriculaire. Cette ouverture a un diamètre de 3 millimètres, ses bords sont lisses et sa forme est presque circulaire. Quelques prolongements tendineux venant de la valvule moyenne de la tricuspide, passent par cette ouverture et se rendent à la partie postérieure de la valvule intérieure de la bicuspide. L'artère pulmonaire est large à sa base (8 mm. de diamètre extérieur) les valvules semi-lunaires sont régulièrement disposées. A une hauteur de 2 centimètres, après avoir donné naissance aux artères pulmonaires droite et gauche, l'artère pulmonaire se retrécit et se continue en conduit de Botal long de 2 millimètres à

peine, avec 3 millimètres de diamètre extérieur. L'oreillette droite reçoit 4 veines pulmonaires normales, l'orifice atrio-ventriculaire gauche a 22 millimètres de pourtour. La valvule bicuspide est bien disposée, mais les muscles papillaires sont plus grêles que ceux du ventricule droit. La hauteur du septum ventriculaire de la pointe du cœur jusqu'au *defectus septi* mesure 21 millimètres. L'ouverture de la cloison intraventriculaire, vue du côté du ventricule gauche, a une forme quadrilatère à angles arrondis. L'un des angles est tourné en bas et l'opposé en haut. Le diamètre de cette ouverture mesuré en X est de 4 millimètres. L'angle supérieur de cette ouverture correspond au milieu de la valvule semi-lunaire droite de l'aorte et son angle postérieur arrive à la moitié antérieure de la valvule postérieure. Les artères coronaires prennent naissance dans les poches des valvules semi-lunaires aortiques correspondantes.

L'aorte a une issue normale du ventricule et sa position est aussi normale. A sa base elle a un diamètre extérieur de 8 millimètres; plus haut elle se retrécit un peu, donne naissance aux artères innominée et carotide gauche, puis se rétrécit subitement jusqu'à un diamètre extérieur de 4 millimètres, donne naissance à l'artère sous-clavière gauche, se retrécit de nouveau jusqu'à 3 millimètres de diamètre, reçoit aussitôt après le conduit de Botal et s'élargit jusqu'à 6 millimètres de diamètre extérieur. L'aorte thoracique n'a que 5 millimètres de diamètre. Le conduit de Botal est ouvert dans toute sa continuité.

Ce cœur présente un rétrécissement considérable de l'isthme de l'aorte et une ouverture dans la partie postérieure de la moitié antérieure de la cloison. La forme du cœur ne ressemble à celle d'aucun des cœurs précédents.

22e Observation, N° XXIX (*Atlas*, *Table* IV, fig. 30 et 31).

Les ventricules du cœur sont en forme de pomme avec une légère concavité à la pointe; les vaisseaux coronaires divisent les ventricules en deux moitiées presque parfaitement égales.

Circonférence des ventricules à la base 12 centimètres (5,5 droit, 6,5 gauche), circonférence des ventricules par la pointe 9 centimètres (5 droit, 4 gauche). Épaisseur des parois du ventricule droit 0,7; gauche, 0,5. L'oreillette droite est régulièrement formée, le trou ovale est rond, de 1 centimètre de diamètre, les 2/3 de son étendue sont fermés par la valvule. Les parois de l'oreillette droite sont plus fortes que d'ordinaire, les deux veines sont normales quant à leur entrée dans l'oreillette et sont coupées à ras de la paroi de

l'oreillette, c'est pourquoi leur diamètre ne peut être fixé. L'orifice atrio-ventriculaire droit a 4cm,5 de pourtour, la valvule tricuspide est normale, non épaissie et paraît suffisante. Les muscles papillaires ne sont pas plus gros que d'ordinaire, mais leurs tendons sont fort longs. Le cône pulmonaire a une paroi antérieure de 4 millimètres d'épaisseur. La paroi postérieure mesure 5 millimètres, et immédiatement en dessous d'elle on trouve une ouverture dans la cloison ventriculaire en forme de croissant. L'artère pulmonaireprend naissance dans le cône antérieur supérieur de la cavité ventriculaire droite (voir le dessin) et a une position plus verticale que d'ordinaire. Ses valvules semi-lunaires sont normales et régulièrement disposées. Diamètre extérieur de l'artère pulmonaire à sa sortie 8 millimètres, puis elle s'élargit jusqu'à 1 centimètre, donne les deux artères pulmonaires, gauche et droite, et se transforme en conduit de Botal, long de 1cm,5 et large de 4 millimètres et fermé complètement du côté de la pulmonaire. L'oreillette gauche a aussi des parois fortes, elle est bien formée et reçoit deux veines pulmonaires gauches et une (?) droite. L'orifice atrio-ventriculaire gauche a 4 centimètres de pourtour, la valvule tricuspide est normale, suffisante; les muscles papillaires sont grêles et leurs tendons plus longs. La cloison ventriculaire mesure 2cm,2 de hauteur. Dans sa partie supérieure, immédiatement au-dessous de la valvule semi-lunaire gauche de l'aorte, on trouve une ouverture en forme de croissant avec concavité tournée en haut, de 2 millimètres de largeur et 6 millimètres de longueur (corde). Les valvules semi-lunaires de l'aorte sont régulièrement disposées, les artères coronaires naissent derrière les valvules droite et gauche Cette dernière valvule est un peu plus courte que les deux autres, mais du reste normale. Diamètre extérieur de la racine de l'aorte, 9 millimètres en amont de l'innominée 7 millimètres, en aval de la carotide gauche elle n'a que 5 millimètres, puis vient l'artère sous-clavière gauche et après l'entrée du conduit de Botal 6 millimètres, aorte thoracique 5 millimètres.

Cette observation présente une tout autre forme du cœur, ce qui est probablement en rapport avec l'ouverture de la cloison ventriculaire. Il est à remarquer que les parois du ventricule droit sont plus fortes que celles du gauche.

23e Observation, N° 2639 (*Atlas*, *Table* IV, fig. 32, 33, 34, et 35).

Fille, née le 29 mars 1884, entrée dans la maison le 12 avril, poids du corps 2750 grammes, taille 47 centimètres, circonférence de la tête 32, du thorax 30 centimètres. Elle fut vaccinée le 18 avril.

Jusqu'au 26 avril elle souffrait d'une dyspepsie légère, de sorte que son poids n'augmenta que de 20 grammes en deux semaines. Le soir du 26 avril elle eut de la fièvre (neuvième jour de la vaccine), devint pâle, la respiration accélérée, les bruits du cœur faibles et, dans le lobe supérieur droit on trouva de la crépitation et dans le reste des poumons une respiration rude. Le lendemain la température tomba (de 38° à 37°,4), mais l'enfant resta faible tétait peu, les selles étaient liquides, peu fréquentes. Ayant le matin (37° et 36°,8) une température plus haute que le soir (36°,8 à 36°,5) et dépérissant peu à peu, l'enfant ne pesait que 2350 grammes le 8 mai. Les signes de la broncho-pneumonie s'accusèrent de plus en plus, et le 9 mai les parties postérieures des deux poumons étaient envahies, sans que le médecin traitant ni les médecins de service, qui avaient été appelés pour l'examiner deux fois, eussent remarqué une abnormité du cœur. L'enfant mourut le 13 mai à cinq heures du soir, âgée de six semaines.

L'autopsie fit constater une broncho-pneumonie très étendue dans les deux poumons. Le corps de l'enfant pesait 2310 grammes, taille 50 centimètres, circonférence de la tête 32, du thorax 29 centimètres. Le cœur est rempli de sang, les vaisseaux coronaires sont très distendus et saillants. La pointe du cœur est arrondie et formée par les deux ventricules.

Circonférence des ventricules à la base 12 centimètres (droit 8, gauche 4 centimètres), circonférence des ventricules par la pointe 10 centimètres (droit 5, gauche 5). Épaisseur des parois des ventricules : droit 4 millimètres, gauche 6 millimètres, cône pulmonaire 7 millimètres. Circonférence intérieure de la veine cave supérieure $1^{cm},8$; inférieure $2^{cm},2$. L'oreillette droite présente un épaississement des parois jusqu'à 3 millimètres, mais elle est régulièrement constituée. Le trou ovale est fermé, mais dans sa partie antérieure on trouve deux petits trous d'à peine un millimètre de diamètre, la valvule de Thebesius est largement ouverte, la valvule d'Eustache est fine et courte. L'orifice atrio-ventriculaire droit a $4^{cm},6$ de pourtour, le gauche $2^{cm},4$. La valvule tricuspide est normale de forme, non épaissie. La valvule moyenne de la tricuspide est soudée à la valvule postérieure (longue de 6 millimètres) et s'applique facilement au septum en cachant une ouverture dans la cloison ventriculaire. Ouverture ovale haute de 5 millimètres et large de 3 millimètres. Les parois du cône pulmonaire sont très fortes et le cône se présente hypertrophié et distendu. Sa paroi postérieure mesure 6 millimètres et son ouverture pulmonaire a $2^{cm},8$ de pourtour. Les valvules semi-lunaires de l'artère pulmonaire sont régulièrement disposées, point épaissies. Diamètre extérieur de l'artère pulmonaire à sa sortie du ventricule $1^{cm},1$, puis elle se retrécit un peu et à 2 centimètres de la racine elle donne

les deux artères pulmonaires et se transforme en conduit de Botal très court, large de 5 millimètres et permettant facilement le passage d'une sonde de 2 millimètres de diamètre. L'oreillette gauche reçoit quatre veines pulmonaires (deux droites et deux gauches), est régulièrement conformée et ni distendue ni hypertrophiée.

La valvule biscupide est normale de forme, plus petite que d'ordinaire, non épaissie; les muscles papillaires sont grêles. L'issue de l'aorte est normale, ses valvules semi-lunaires ne sont pas épaissies et disposées régulièrement. Du côté du ventricule gauche le septum, mesure $2^{cm},4$. A 1 ou 2 millimètres au-dessous de la valvule semi-lunaire droite de l'aorte, se trouve l'ouverture de la cloison, que l'on aperçoit du côté du ventricule droit. En arrière et en bas de cette ouverture il y a un bourrelet charnu (gros muscle papillaire), derrière lequel on trouve une fente dans la cloison qui fait aussi communiquer les deux cavités ventriculaires. En passant une sonde à travers cette fente on bute contre le point de jonction des valvules postérieure et moyenne de la tricuspide (Voir les dessins). Diamètre extérieur de l'aorte 8 millimètres; à une hauteur de $1^{cm},8$ naît l'artère anonyme, puis la crosse se rétrécit (6 millimètres), donne l'artère carotide gauche et la sous-clavière gauche, en amont du conduit de Botal se rétrécit jusqu'à un diamètre extérieur de 5 millimètres et en aval du conduit de Botal elle a 7 millimètres de diamètre. L'aorte thoracique a un pourtour intérieur de $1^{cm},4$.

Dans ce cœur l'hypertrophie est fort prononcée dans l'oreillette droite et le cône pulmonaire, qui a une paroi antérieure qui mesure jusqu'à 7 millimètres d'épaisseur, c'est-à-dire qu'elle a une épaisseur même plus grande que celle des autres parties du ventricule. L'enfant a atteint l'âge de six semaines et sa mort a été effectuée par une pneumonie.

Il y avait deux ouvertures dans la cloison ventriculaire et une hypertrophie excessive du cône pulmonaire comme dans le cas précédent. Il faut aussi remarquer que malgré l'ouverture dans la cloison ventriculaire, l'hypertrophie des ventricules et la sténose de l'isthme de l'aorte, il n'y ait pas eu des signes suffisamment marqués pour éveiller l'attention de plusieurs médecins qui ont ausculté l'enfant à différentes époques de son affection pulmonaire.

24e Observation, N° IV (*Atlas, Table* V, fig. 36, 37, 38 et 39).

Les deux ventricules ont la forme d'une pomme, la pointe est arrondie et légèrement échancrée par l'hypertrophie des ventricules. L'oreillette droite a des parois hypertrophiées, les veines caves sont normales. Le trou ovale est clos, presque complètement, en laissant une petite fente dans sa partie antérieure, large d'un peu plus d'un millimètre. A 4 millimètres au-dessous de la fosse ovalaire se trouve une ouverture qui fait communiquer les deux oreillettes. Cette ouverture, un defectus septi-atriorum, a 1cm,3 de largeur et 0cm,4 de hauteur et descend jusqu'à la cloison intraventriculaire. Les bords intérieurs des valvules tricuspide et mitrale adhèrent au bord inférieur de cette ouverture, leurs bouts correspondants se rapprochent et laissent un espace long de 2 millimètres où l'on aperçoit un bord lisse de la cloison ventriculaire, qui forme la limite inférieure du defectus septi-ventriculorum. Vu l'absence ou la déformation de la valvule moyenne de la tricuspide, cette dernière est bivalvulaire. Les parois des ventricules mesurent à droite jusqu'à 8 millimètres et à gauche jusqu'à 7 millimètres d'épaisseur. Circonférence des ventricules : base 14cm,5 (droit 8cm,5 gauche 6), circonférence des ventricules par la pointe 11cm,5 (droit 6, gauche 5,5). L'orifice atrio-ventriculaire droit a 4cm,5 de pourtour, les valves de la tricuspide atteignent jusqu'à 1 centimètre de largeur. Le cône pulmonaire est fort distendu. Sa paroi postérieure mesure 1cm,3; circonférence intérieure de l'artère pulmonaire 4cm,7. Cette dernière a des valvules semi-lunaires normales et mesure, à 5 millimètres au-dessus de sa sortie du cône, 1cm,5 de diamètre extérieur. L'artère pulmonaire droite est d'un diamètre extérieur de 10 millimètres et la gauche de 7 millimètres. Le conduit de Botal est fermé. L'oreillette gauche reçoit quatre veines pulmonaires, fort larges, mais normales de disposition. L'orifice atrio-ventriculaire gauche a 5 centimètres de pourtour et les valvules de la bicuspide atteignent une largeur de 1cm,2. La valvule intérieure de la bicuspide, par son bord antérieur, est fixée au bord inférieur de l'ouverture dans la cloison des oreillettes, la valvule extérieure se confond avec les restes (?) de la valvule moyenne de la tricuspide. Les muscles papillaires des deux ventricules sont forts. L'aorte est placée régulièrement, ses valvules semi-lunaires sont normalement disposées; diamètre extérieur de l'aorte ascendante 1cm,1, de la crosse en amont du conduit de Botal 0cm,6 et en aval 0cm,8.

Dans cette observation il y a hypertrophie de l'oreillette droite et des deux ventricules. La forme du cœur rappelle celle des cœurs qui portent les signes d'une endocardite fœtale, mais on n'en trouve pas dans ce cas-ci.

Les deux observations suivantes présentent un intérêt particulier.

25e Observation, N° 4036 (*Atlas, Table* V, fig. 40 et 41).

4036. — Fille, née le 5 juin 1885, admise le 9 juin, poids du corps 2500 grammes, taille 48 centimètres, circonférence de la tête 33 centimètres, du thorax 32 centimètres. Le 11 juin, sans avoir de la fièvre (37°), l'enfant devint inquiet, cessa de téter, les membres étaient en résolution; par moments il poussait des cris aigus, les extrémités étaient froides, la respiration irrégulière, mais sans aucune cyanose appréciable, et quelques convulsions toniques du tronc du côté droit semblaient indiquer une affection méningétique commençante. Le 12, à sept heures du matin, l'enfant était mort.

A l'autopsie (poids 2670 grammes, taille 49 centimètres, circonférence de la tête 31 centimètres, du thorax 27 centimètres), je ne trouvai aucune altération, sauf une stase veineuse dans les méninges, peu forte, une atélectasie peu étendue dans les parties postérieures et inférieures des poumons et le foie et la rate à l'état normal. Le cœur était gros, les vaisseaux coronaires très saillants et toutes les cavités distendues. Les ventricules ressemblent au bout pointu d'un œuf, la pointe arrondie est formée par le ventricule gauche.

Circonférence des ventricules : à la base $14^{cm},5$ (droit $8^{cm},5$, gauche 6 centimètres), circonférence des ventricules par la pointe $9^{cm},5$ (droit 5 centimètres, gauche 4 centimètres). Hauteur de l'oreillette droite $6^{cm},5$, gauche $4^{cm},5$. L'oreillette droite est normale de forme, ses parois sont fort développées, la veine cave supérieure a une circonférence intérieure de $1^{cm},5$ et la veine cave inférieure 9 millimètres de diamètre intérieur. Le trou ovale largement ouvert a 8 millimètres de hauteur et 5 millimètres de largeur, la valvule de Thebesius est considérablement distendue. L'orifice atrio-ventriculaire droit a 5 centimètres de pourtour, la valvule tricuspide est régulière de forme, légèrement épaissie et les muscles papillaires sont fortement développés. Le cône pulmonaire est très distendu, la paroi postérieure mesure 5 millimètres et l'antérieure $2^{cm},2$. Les valvules semi-lunaires de l'artère pulmonaire sont aussi un peu épaissies, mais semblent suffisantes ainsi que la valvule tricuspide. L'artère pulmonaire ayant à sa naissance un diamètre extérieur de $1^{cm},2$, donne naissance à l'artère pulmonaire droite à 7 millimètres au-dessus des valvules semi-lunaires et à 5 millimètres plus haut à l'artère pulmonaire gauche, puis elle se rétrécit et se transforme en conduit de Botal ouvert (3 millimètres de diamètre intérieur). Toute la longueur de l'artère pulmonaire commune mesure 2 centimètres.

L'oreillette gauche est normale de forme, mais elle reçoit à sa paroi

extérieure supérieure une seconde veine cave supérieure, plus fine que la droite et qui descend jusqu'à la racine de l'auricule gauche, tourne à gauche et en arrière, contourne la paroi gauche de l'oreillette en passant dans l'épaisseur même de la paroi et se verse dans la vena Galeni. Le diamètre intérieur de cette veine mesure 4 millimètres.

Épaisseur des parois du ventricule droit $0^{cm},5$, du cône pulmonaire $0^{cm},4$ et du ventricule gauche $0^{cm},7$. Le ventricule gauche est régulièrement développé, la valvule mitrale n'est pas épaissie et paraît suffisante. L'aorte naît régulièrement du ventricule, elle est peu forte (6 millimètres de diamètre extérieur), se dirige perpendiculairement en haut et à une hauteur de $1^{c},5$ à 2 centimètres se bifurque en carotide droite et carotide gauche. Sur le bord gauche, à la racine de l'artère carotide gauche, on trouve une petite artère très fine, en forme de filament, longue de moins d'un centimètre, qui se réunit avec le bord supérieur droit du conduit de Botal. Ce petit filament a été malheureusement coupé du côté de la carotide et son origine est marquée par une petite éminence ayant un lumen excessivement fin. Cette petite artère filiforme constitue un résidu de l'isthme de la crosse aortique et elle est perméable à un crin. Le bout supérieur du conduit de Botal, après avoir reçu cette petite artériole, se dilate considérablement, croise le bronchus gauche et se continue en aorte thoracique. Arrivée jusqu'au bronchus gauche, ce restant de crosse aortique donne naissance par sa paroi gauche à l'artère sous-clavière gauche et par sa paroi supérieure à l'artère sous-clavière droite, qui se dirige derrière la trachée horizontalement.

En préparant ce cœur, nous avons cru avoir affaire à un cas de transposition de l'aorte et de l'artère pulmonaire et par mégarde nous avons détaché la petite artériole, reste de l'isthme de l'aorte, qui faisait communiquer la carotide gauche avec le sommet du conduit de Botal. Les deux veines caves supérieures et un certain épaississement de l'endocarde du côté droit du cœur et surtout l'origine anormale de la sous-clavière droite prouvent que ce cœur a été affecté dans les premiers mois de gestation de la mère.

26e Observation, N° 2748 (*Atlas*, *Table* V, fig. 42, 43, 44 et 45).

Garçon, né le 2 juin 1870, entré le même jour, fut transféré à l'infirmerie le 13 juin, mort le 8 septembre 1870. Diagnostic : Vice organique du cœur, pneumonie. Le genre de vice organique du cœur n'avait

pas été déterminé. Autopsie : poids du corps 3310 grammes, taille 58 centimètres. Enfant fort amaigri, œdème sous-cutané léger de tout le corps. Les os du crâne sont à l'état normal, le cerveau d'une consistence molle, la substance blanche est colorée en rose et tout le cerveau est luisant. Les méninges sont finement injectées, la pie-mère se détache facilement. Hypérémie des parties postérieures des lobes pulmonaires droit supérieur et inférieur et supérieur gauche. Tout le parenchyme du lobe inférieur est splénisé. Le foie est hypérémié, d'un volume normal et légèrement induré. La rate, longue de 7 centimètres et large de 3 centimètres, est d'une consistance normale. Les reins sont durs, uniformément hypérémiés, la capsule se détache bien. Les intestins sont pâles ainsi que leur muqueuse, les plis transversaux sont aplatis, les glandes de Peyer sont rougeâtres, mais point gonflées, la muqueuse du côlon est grisâtre. Matières fécales molles, d'une couleur jaune clair.

Le cœur est placé normalement, sa pointe est émoussée et formée par le ventricule gauche. L'oreillette droite est fortement distendue par des caillots de sang foncé, le trou ovale est fermé en grande partie et dans sa partie antérieure on trouve une fente oblongue de 2 millimètres de largeur. L'orifice atrio-ventriculaire droit est normal, ainsi que la tricuspide et l'endocarde du ventricule. Le cône pulmonaire est distendu. Le conduit de Botal est long de 0c,8 et fermé des deux côtés. L'oreillette gauche reçoit cinq veines pulmonaires, elle est plus grande que l'oreillette droite et ses parois sont aussi à peine épaissies. L'aorte ascendante et l'artère pulmonaire sont munies de valvules semi-lunaires régulièrement disposées et non épaissies. L'aorte est distendue, comme la pulmonaire ; donne une artère carotide droite, sous-clavière droite et carotide gauche, puis contourne la bronche droite et passe derrière l'œsophage, puis donne l'artère thyroide commune, ensuite l'artère sous-clavière gauche, se rétrécit et se transforme en aorte thoracique. Le conduit de Botal réunit l'artère pulmonaire avec l'artère sous-clavière gauche.

Mesures du cœur prises à l'autopsie :

	Centimètres
Hauteur des ventricules	4,2
Largeur de la base	5,0
D'avant en arrière	3,2
Hauteur de la cavité du ventricule droit	1,7
— — — gauche	3,4
Diamètre de l'orifice atrio-ventriculaire droit	0,7
— — — gauche	1,0
Circonférence de l'orifice droit	2,3
— — gauche	4,8
Étendue de la paroi postérieure du cône pulmonaire	0,7
Circonférence du cône pulmonaire	3,3
Épaisseur de la paroi du ventricule droit	0,6
— — — gauche	0,8
Hauteur du septum	3,0

	Centimètres
Circonférence intérieure de la racine de l'aorte	3,8
— — de l'aorte ascendante	2,5
— — de l'artère pulmonaire	2,4
— — — — droite	0,9
— — — — gauche	0,9
— — de l'aorte descendante	1,9
Circonférence du ventricule par la pointe	9,0
— — — — droit	4,0
— — — — gauche	5,0

Cette pièce avait été conservée dans l'esprit-de-vin et examinée et dessinée après quelques années. La pointe du cœur est formée par le ventricule gauche, les vaisseaux coronaires sont assez visibles.

Circonférence de la base des ventricules 11 centimètres (ventricule droit 6c,5, ventricule gauche 4c,5). Circonférence des ventricules par la pointe 9 centimètres (ventricule droit 4c,5, ventricule ganche 4c,5). L'oreillette droite est régulièrement disposée, ses parois ne semblent point épaissies. Circonférence intérieure de la veine cave supérieure 1c,4 inférieure 2c,3. Le trou ovale est presque fermé. L'orifice atrio-ventriculaire droit a 4 centimètres de circonférence, la tricuspide est normale, la paroi postérieure du cône pulmonaire a 8 millimètres d'étendue. Le cône pulmonaire est plus large au milieu qu'à son entrée et sa sortie. Au milieu il a une circonférence de 3 centimètres. L'artère pulmonaire naît régulièrement du cône, elle a un diamètre extérieur de 9 millimètres, les valvules semi-lunaires sont bien disposées, elle donne deux artères pulmonaires normales très fortes et se transforme en conduit de Botal long de 7 millimètres et large de 3 millimètres complètement oblitéré. Ce conduit réunit l'artère pulmonaire avec l'artère sous-clavière gauche.

L'oreillette gauche est normale de forme et reçoit deux veines pulmonaires droites (une double) et une double veine gauche. L'orifice atrio-ventriculaire gauche a 3c,6 de circonférence, sa valvule bicuspide est normale. Dans la partie supérieure de la cloison à 2c,3 de hauteur se trouve une ouverture dans la cloison ventriculaire au-dessus de laquelle l'aorte est placée à cheval, de sorte qu'un tiers du lumen aortique se trouve dans la cavité du ventricule droit. L'ouverture de la cloison a la forme d'une demi-lune, dont la corde a 7 millimètres d'étendue. Les valvules semi-lunaires de l'aorte sont régulièrement disposées et derrière les valvules droite et gauche naissent les artères coronaires correspondantes. L'aorte de 1 centimètre de diamètre extérieur à sa racine est placée en arrière et à droite de la pulmonaire, en montant elle fait une très légère courbure, contourne la bronche droite et en passant derrière la trachée et l'œsophage se transforme en aorte thoracique. De l'arc aortique de son bord droit naît l'artère carotide droite un peu plus haut et plus à droite naît la carotide gauche ; un peu plus loin et à gauche de cette dernière on trouve un bout artériel

assez court, la sous-clavière droite de 4 millimètres de diamètre sur une étendue de 3 millimètres et qui se divise ensuite en deux branches. En contournant la bronche droite, l'arc de l'aorte donne la sous-clavière gauche de 4 millimètres de diamètre qui passe derrière la trachée (fig. 43) et qui reçoit le conduit de Botal. Épaisseur de la paroi du ventricule droit 4 millimètres, gauche 5 millimètres.

Dans l'observation précédente, l'enfant n'a vécu que quatre jours et dans celle-ci trois mois et le diagnostic du médecin portait vice organique du cœur et pneumonie. Il faut remarquer que ce cœur avait deux veines caves supérieures, une ouverture dans la cloison ventriculaire et un conduit de Botal fermé des deux côtés.

En résumant toutes ces observations nous devons dire que dans tous les cas de sténose considérable de l'isthme de l'aorte le cœur est hypertrophié et conserve sa forme ordinaire, c'est-à-dire les ventricules ont la forme d'un cône plus ou moins haut et à pointe arrondie. Dans les cas où l'on trouve en même temps les signes indubitables d'une endocardite fœtale, l'hypertrophie des ventricules est très considérable, les ventricules ont la forme d'un œuf et la pointe est arrondie comme le gros bout d'un œuf. Le nombre de mes observations n'est pas suffisant pour permettre une déduction sur l'influence des ouvertures de la cloison ventriculaire sur la forme et le développement anatomique du cœur.

Malgré l'hypertrophie du cœur que provoque la sténose de l'isthme, les enfants ont pu vivre jusqu'à six mois, mais presque tous sont morts d'affections pulmonaires. Il faut croire que dans certains cas, la vie des enfants aurait pu être plus longue si les enfants s'étaient trouvés dans des conditions hygiéniques plus favorables que celles de la maison des Enfants Trouvés.

On voit que dans beaucoup de cas, chez de très jeunes enfants, le trou ovale est déjà fermé. Ceci dénoterait que la tension du sang dans l'oreillette droite, pendant la vie intra-utérine de l'enfant, n'est nullement exagérée, et qu'après la naissance le conduit de Botal se rétrécit quelquefois malgré l'hypertrophie du ven-

tricule droit. Après la naissance de l'enfant, le retrécissement de l'isthme doit produire une tension exagérée dans le cœur gauche et partant de là une congestion passive des poumons et naturellement le développement d'atélectasies congestives ou splénisation du parenchyme pulmonaire.

L'hypertrophie du ventricule gauche peut régler la tension du sang dans l'oreillette gauche après que le conduit de Botal est définitivement oblitéré et l'enfant se trouver ainsi dans un état de viabilité. Tous les enfants qui ne sont pas morts dans les premiers jours après leur naissance ne présentaient pas de cyanose cardiaque, mais seulement une hypertrophie cardiaque avec bruit de souffle systolique propagé jusque dans l'espace interscapulaire du dos. Ce souffle a permis dans quelques cas rares de poser le diagnostic : rétrécissement de l'isthme de l'aorte.

Dans d'autres cas, le conduit de Botal reste perméable, tandis que le trou ovale se ferme définitivement. L'involution des voies fœtales est toujours entravée toutes les fois que le rétrécissement est trop considérable pour être contre-balancé par l'hypertrophie du ventricule gauche.

TRANSPOSITIONS DE L'AORTE ET DE L'ARTÈRE PULMONAIRE

Les transpositions de l'aorte et de l'artère pulmonaire sont comparativement plus rares que les autres vices congénitaux du cœur et excluent la viabilité de l'enfant, surtout après la clôture du conduit de Botal.

27e Observation, N° II (*Atlas*, *Table* VI, fig. 46, 47, 48 et 49).

Cœur, poumons et trachée conservés dans l'esprit-de-vin. Comparativement aux poumons le cœur est très grand, les ventricules sont en forme de globe; la pointe est formée par les deux ventricules. La veine cave supérieure (2 cent. de circonférence intérieure) et inférieure (1c,2 de diamètre extérieur) sont fortement distendues. L'oreillette droite est distendue est hypertrophiée, la valvule du trou ovale proémine dans le ventricule gauche, adhère au bord antérieur et se présente en forme de treillage irrégulier. La valvule tricuspide est régulièrement disposée et considérablement épaissie. Du cône pulmonaire naît une aorte transposée. Circonférence des ventricules base 14c,5. Circonférence des ventricules par la pointe 12c,5 (ventricule droit 6c,5, ventricule gauche 6 cent.). Épaisseur des parois du ventricule droit 8 millimètres, gauche 4 millimètres. L'oreillette gauche reçoit cinq veines pulmonaires, plus fortes que d'ordinaire, et est régulièrement conformée. La bicuspide est bien conformée, point épaissie, à muscles papillaires plus fins que ceux de la tricuspide. L'artère pulmonaire transposée naît comme un aorte normale du ventricule gauche, est large de 13 millimètres. Les valvules semi-lunaires sont normales dans les vaisseaux transposés. Les artères coronaires naissent dans l'aorte transposée derrière les valvules semi-lunaires postérieure et gauche. En sortant des ventricules l'aorte transposée est placée en avant et à droite et la pulmonaire transposée en arrière et à gauche. L'arc de l'aorte se recourbe sur la bronche gauche, donne les artères innominée, carotide et sous-clavière gauches et reçoit par sa paroi inférieure le conduit de Botal parfaitement oblitéré. Conduit de Botal : longueur 4, largeur 3 millimètres. L'artère pulmonaire transposée à valvules semi-lunaires normales, a un diamètre extérieur de 1 centimètre et donne deux artères pulmonaires.

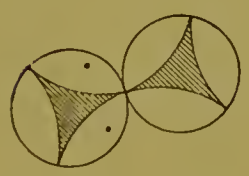

Cette observation nous montre que le cœur droit est considérablement hypertrophié, mais que la pointe est formée par les deux ventricules, qu'il y a eu une endocardite fœtale droite et que, malgré la transposition des troncs artériels, l'enfant a pu vivre assez longtemps pour permettre l'oblitération définitive du conduit de Botal. Par contre, le trou ovale est largement ouvert et sa valvule, en forme de treillage irrégulier, proémine dans la cavité de l'oreillette gauche.

28e Observation, N° XXXVIII (*Atlas, Table* VI, fig. 50).

Cœur à pointe arrondie, formée par les deux ventricules. Forme globulaire des deux ventricules et à la pointe on trouve une faible échancrure.

Circonférence des ventricules — base 14c,5 (ventricule droit 7,5, ventricule gauche 7 cent.). Circonférence des ventricules par la pointe 12 centimètres (ventricule droit 6 cent., ventricule gauche 6 cent.). Épaisseur des parois ventriculaires à droite 8 millimètres, à gauche 6 millimètres. Circonférence intérieure de la veine cave supérieure 2c,4, inférieure 3 centimètres; trou ovale 1 centimètre de hauteur, 0c,9 de largeur et la largeur de sa valvule est de 7 millimètres, de sorte que les deux oreillettes communiquent par une fente oblongue dans la partie antérieure du trou ovale. L'oreillette droite est bien de forme, mais hypertrophiée, l'orifice atrio-ventriculaire a 4c,6 de pourtour, la tricuspide est normale, non épaissie et en apparence suffisante. Les muscles papillaires sont forts, mais les tendons fins. Le cône pulmonaire est court, sa paroi postérieure a 5 millimètres et l'antérieure 18 millimètres d'étendue et jusqu'à 4 millimètres d'épaisseur. L'aorte transposée naît du cône pulmonaire, se dirige droit en haut et se transforme en arc contournant la bronche gauche. Elle est placée en avant et à droite de la pulmonaire transposée, qui sort du ventricule gauche comme une aorte normale. L'aorte transposée a 1 centimètre de diamètre extérieur et la pulmonaire est un peu plus large, monte du ventricule gauche, droit en haut, et se trouve placée en arrière et à gauche de l'aorte ascendante. Les valvules semi-lunaires de l'aorte et de la pulmonaire sont disposées de telle sorte qu'il y a dans l'aorte une valvule postérieure et deux latérales et dans la pulmonaire deux postérieures et une antérieure. Les artères coronaires naissent de l'aorte derrière les valvules sigmoïdes postérieure et gauche. L'arc de l'aorte a 9 millimètres de diamètre extérieur. A deux centimètres de la racine de l'aorte transposée naissent les artères réglementaires — inno-

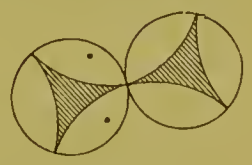

Fig. 5.

minée, carotide et sous-clavière gauches — puis l'arc se rétrécit (7 millimètres de diamètre), reçoit le conduit de Botal (5 millimètres de longueur et 2 à 3 millimètres de diamètre intérieur) et en se rétrécissant peu à peu l'aorte descendante n'a plus que 6 millimètres de diamètre. L'oreillette gauche est régulière, ses parois sont épaissies, mais bien moins que celles de l'oreillette droite, l'orifice atrio-ventriculaire gauche a 4c,2 de circonférence, la bicuspide est normale de disposition, en apparence suffisante, les muscles papillaires sont aussi forts et leurs tendons fins. Hauteur de la cloison ventriculaire 3 centimètres.

Ce cœur, qui appartenait évidemment à un enfant mort plus jeune que dans l'observation précédente, nous montre une forme des ventricules parfaitement ressemblante. Le conduit de Botal est encore perméable, mais en voie d'oblitération.

29e Observation, N° XXXII (*Atlas*, *Table* VI, fig. 51).

Le cœur a une pointe légèrement arrondie formée par les deux ventricules.

Circonférence des ventricules, base 9c,5 (ventricule droit 5,5, ventricule gauche 4 cent.). Circonférence des ventricules par la pointe 8,5 (ventricule droit 5,5, ventricule gauche 3 cent.). Épaisseur de la paroi du ventricule droit 6 millimètres, gauche 4 millimètres.

L'oreillette droite est bien formée, ses parois ne sont pas épaissies, la veine cave supérieure a 1c,8 de circonférence intérieure et celle de la cave inférieure ne peut être déterminée, car elle est coupée à ras de la paroi de l'oreillette. Le trou ovale est fermé en grande partie, 8 millimètres haut, 7 millimètres large, et dans sa partie antérieure on trouve une ouverture haute de 5 millimètres et large de 3 millimètres. L'orifice atrio-ventriculaire droit a 3c,8 de circonférence, la valvule tricuspide est régulièrement développée, paraît avoir été suffisante et sur le bord libre des valvules on voit de petits nodules, mais l'endocarde ne paraît nullement épaissi. La paroi antérieure du cône pulmonaire mesure jusqu'à 4 millimètres d'épaisseur et la paroi postérieure n'a que 3 millimètres d'étendue. De l'angle antérieur de la paroi antérieure du ventricule droit naît une aorte transposée, qui se dirige en haut et à gauche, se recourbe et forme la crosse aortique avec les artères normales. A la racine elle a un diamètre extérieur de près d'un centimètre, à une hauteur de 1c,8 naît l'innominée, puis la carotide gauche, et la sous-clavière gauche, et après leur issue elle a encore 8 millimètres de diamètre. Vis-à-vis de la sortie de la sous-clavière gauche, sur la face inférieure s'implante le conduit de Botal et, sans augmentation du diamètre, la crosse se tourne à gauche et se transforme en aorte thoracique. L'oreillette gauche est disposée régu-

lièrement, reçoit deux veines pulmonaires gauches et deux droites et ses parois ne sont point hypertrophiées. L'orifice atrio-ventriculaire gauche a 2c,8 de circonférence, la bicuspide est normale, en apparence suffisante. Hauteur de la cloison ventriculaire 2c,5. L'artère pulmonaire transposée naît du ventricule gauche comme une aorte normale et ses valvules semi-lunaires sont disposées comme dans une artère pulmonaire normale et dans l'aorte transposée comme dans une aorte normale. Les artères coronaires naissent dans l'aorte transposée derrière les valvules semi-lunaires postérieure et gauche.

L'endocarde du ventricule paraît normal; l'artère pulmonaire transposée en montant presque verticalement en haut est placée à gauche et un peu en arrière de l'aorte transposée, fait une légère courbure et à près d'un centimètre de la base donne les deux artères pulmonaires et se transforme en conduit de Botal long de 5 millimètres, large de 3 millimètres, qui est parfaitement perméable pour une sonde.

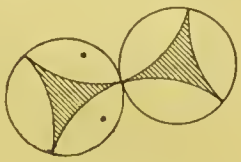

Fig. 6.

Ce cœur devait appartenir à un enfant mort plus jeune que les deux précédents, mais la forme des ventricules ressemble très fort à celle des précédents. De même que dans les observations précédentes on trouve dans cette observation des vestiges d'une endocardite fœtale droite en forme de petits nodules au bord libre de la valvule tricuspide.

30e Observation, N° 5120 (*Atlas*, *Table* VI, 52 et 53).

Garçon, né le 17 juillet 1884, entré le 19 juillet, poids du corps 3770 grammes, taille 53 centimètres, circonférence de la tête 35 centimètres, du thorax 36 centimètres. Enfant bien développé, tétant assez bien, mais considérablement cyanotique, lèvres bleues, respiration difficile, les bruits du cœur sont distincts, mais impurs. Le 9 août on trouve la note suivante : Cyanose moyenne, la matité cordiale s'étend au delà du bord droit du sternum à 1 centimètre près, le choc du cœur est renforcé et se perçoit dans le cinquième espace intercostal sur la ligne mamillaire gauche. Les bruits pulmonaire et aortique sont perçus faiblement. L'enfant tette assez bien. Toux fréquente, courte, dans les deux poumons on entend des râles sonores fins. Le 5 septembre il ne pesait que 3520 grammes. Les selles étaient devenues normales, la toux avait disparu et l'enfant fut laissé sans médication, mais la nourrice avait été changée. La cyanose était fort insignifiante, mais devenait forte aussitôt que l'enfant se mettait à crier. La matité cordiale ne dépassait pas le bord droit du sternum, le choc

de la pointe se perçevait fort distinctement dans le sixième espace intercostal, les bruits du cœur étaient forts et les bruits pulmonaires et aortiques distincts et purs. Toux peu forte et rare. Nous avons cru pouvoir faire le diagnostic de transposition d'aorte et de pulmonaire. Le 23 septembre l'enfant pesait 3600 grammes, la cyanose devint plus forte et constante, les bruits du cœur étaient purs et forts. La limite droite du cœur ne dépassait pas le bord droit du stermum, mais la pointe nous sembla être un peu plus bas et plus à gauche que quelques jours plus tôt. Toux forte, sonore et sèche, respiration faible dans les deux poumons. L'enfant tétait peu. Mort le 25 septembre à sept heures du matin.

A l'autopsie l'enfant pesait 3410 grammes, taille 56 centimètres, circonférence de la tête 34 centimètres, du thorax 30 centimètres. Toutes les veines du cou et de la tête sont distendues, ainsi que les vaisseaux cardiaques. Les ventricules présentent la forme d'un cône, la pointe est comparativement effilée et formée par les deux ventricules. Circonférence des ventricules, base, 13 centimètres (ventricule droit 7, ventricule gauche 6 cm.); circonférence des ventricules par la pointe 8 centimètres (ventricule droit 4, ventricule gauche 4 cent.). Épaisseur des parois du ventricule droit 7 millimètres, gauche 4 millimètres, circonférence intérieure de la veine cave supérieure 2c,2, inférieure 2c,8. L'oreillette gauche à parois hypertrophiées est normale de forme. La valvule d'Eustache est fortement développée. Le trou ovale est largement ouvert, il a 8 millimètres de hauteur et 6 millimètres de largeur. L'orifice atrio-ventriculaire droit a 5 centimètres de pourtour, la tricuspide a une valve moyenne confluente avec la valve postérieure et leur bord libre est épaissi, mais elle semble suffisante. Le cône pulmonaire a une direction verticale, sa paroi postérieure mesure 3,4 millimètres. L'aorte transposée naît du cône pulmonaire, se dirige droit en haut et fait une légère courbure à concavité gauche. Elle est placée en avant et à droite de l'artère pulmonaire transposée, qui sort du ventricule gauche comme une aorte normale. En naissant l'aorte transposée a un diamètre extérieur de 1 centimètre et le conserve jusqu'à la naissance de l'artère carotide droite, puis se développent l'artère carotide gauche et la sous-clavière gauche, ensuite l'arc aortique reçoit le conduit de Botal par sa paroi inférieure, contourne la bronche gauche et donne l'*artère sous-clavière droite*, qui passe derrière l'œsophage à droite. L'aorte thoracique a une circonférence intérieure de 2 centimètres. L'oreillette gauche est régulière, reçoit deux veines pulmonaires gauches et deux (une double) droites. L'orifice atrio-ventriculaire gauche a 3c,8 de pourtour, sa valvule est régulièrement disposée, son bord libre est un peu épaissi,

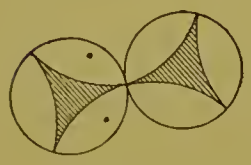

Fig. 7.

mais elle paraît suffisante. Hauteur de la cloison ventriculaire 2c,5. Les valvules semi-lunaires dans l'artère pulmonaire transposée sont régulièrement disposées, c'est-à-dire il y a une antérieure et deux postérieures, droite et gauche et dans l'aorte transposée comme dans une aorte normale — une postérieure et deux antérieures — droite et gauche. Les artères coronaires naissent de l'aorte transposée derrière la valvule semi-lunaire postérieure et gauche. Le conduit de Botal est à peine perméable pour une sonde fine.

Cet enfant a pu vivre deux mois et huit jours. Les symptômes qui ont permis de faire le diagnostic de transposition des troncs artériels étaient les suivants : cyanose augmentant aux cris de l'enfant, hypertrophie du cœur en longueur et largeur, bruits du cœur forts, accentués mais purs, bruits aortiques et pulmonaires distincts.

Le cœur ne ressemble pas aux cœurs précédents, malgré qu'il y ait aussi un très faible épaississement du bord libre de la tricuspide. Les cœurs précédents rappellent les cœurs à endocardite fœtale et ont la forme d'un globe, tandis que celui-ci ressemble à un gros radis court. L'issue anormale de la carotide gauche est aussi à remarquer. La large communication entre les deux oreillettes favorisait la viabilité de l'enfant.

Dans ces quatre observations l'épaisseur du ventricule droit était considérablement plus forte que celle du ventricule gauche et les valvules semi-lunaires des vaisseaux artériels transposés étaient disposées comme à l'état normal.

Les observations suivantes se rapportent à des cas où outre la transposition des gros troncs artériels il y avait un rétrécissement plus ou moins fort de l'isthme de l'aorte.

31e Observation, N° XXXIV (*Atlas*, *Table* VI, fig. 54).

Cœur à pointe arrondie formée par les deux ventricules. Les vaisseaux coronaires sont fortement développés.

Circonférence des ventricules — base 10 centimètres (ventricule droit 5c,5, ventricule gauche 4c,5); circonférence des ventricules par la pointe 9 centimètres (ventricule droit 4c,5, ventricule gauche 4c,5). Épaisseur de la paroi du ventricule droit 4 millimètres, gauche 4 millimètres. L'oreillette droite est régulièrement développée, ses parois ne sont pas épaissies, le trou ovale a 7 millimètres de hauteur et 5 millimètres de largeur et il est largement ouvert, car la valvule n'atteint que

jusqu'à la moitié de son étendue. Circonférence intérieure de la veine cave supérieure 1c,6, celle de la veine cave inférieure ne peut être déterminée, vu qu'elle est coupée à ras du ventricule. L'orifice atrio-ventriculaire droit a 3c,4 de pourtour, les muscles papillaires sont régulièrement développés, ainsi que la tricuspide. Le cône pulmonaire est distendu, ses parois atteignent une épaisseur de 4 millimètres, sa paroi postérieure a 3 millimètres de longueur et son ouverture pulmonaire a une circonférence de 2c,5. Du cône pulmonaire se développe une aorte transposée et large (1 centimètre de diamètre extérieur), qui monte en haut et un peu à droite et forme ensuite un arc, qui se dirige à gauche et en arrière. Les valvules semi-lunaires de cette aorte sont disposées comme dans une aorte normale (une postérieure et deux latérales) et les artères coronaires naissent derrière la gauche et la postérieure. L'artère innominée, carotide gauche et sous-clavière gauche sont régulières, mais après leur naissance de la crosse, le diamètre de cette dernière n'a plus qu'un diamètre extérieur de 6 millimètres. Après s'être uni au conduit de Botal, cette aorte s'élargit jusqu'au diamètre de l'aorte thoracique (7 mm.).

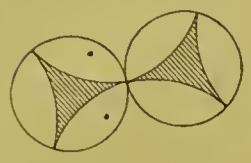

Fig. 8.

L'oreillette gauche reçoit deux veines pulmonaires droites et deux gauches, elle est normale de forme, sans épaississement des parois; l'orifice atrio-ventriculaire a 3 centimètres de pourtour, la bicuspide est régulière. Hauteur de la cloison 2c,5, une artère pulmonaire transposée naît du ventricule gauche comme une aorte normale. Les valvules semi-lunaires sont disposées comme dans l'artère pulmonaire normale (une antérieure et deux latérales). En sortant du ventricule gauche, l'artère pulmonaire transposée a la forme d'un cylindre large de 1c,1 et haut de 1c,3, très légèrement courbé à gauche dans sa partie supérieure. De ce tronc naissent les deux artères pulmonaires et de sa partie supérieure se développe un conduit de Botal long de 4 millimètres et large de 4 millimètres, qui est perméable, mais dont la membrane intime forme des plis longitudinaux. L'artère pulmonaire transposée est placée à gauche et en arrière de l'aorte anormale.

Cette observation ne se distingue des précédentes que par un léger rétrécissement de l'isthme de l'aorte. Les voies fœtales sont largement ouvertes et l'épaisseur des ventricules est égale.

32e Observation, N° XLI (*Atlas*, *Table* VII, fig. 55).

Le cœur a la forme du bout pointu d'un œuf, et sa pointe est formée par le ventricule gauche. Les vaisseaux du cœur sont gros et fortement distendus.

Circonférence des ventricules — base 10c,5 (ventricule droit 5c,5, ventricule gauche 5 cent.); circonférence des ventricules par la pointe 10 centimètres (ventricule droit 4c,5, ventricule gauche 5c,5). Épaisseur de la paroi du ventricule droit 6 millimètres, gauche 5 millimètres. L'oreillette droite est normale de forme, ses parois sont un peu plus fortes que d'ordinaire. Le trou ovale 11 millimètres haut et 7 millimètres de largeur n'est ouvert que dans sa partie antérieure supérieure, en laissant une fente oblique qui permet le passage d'une sonde de 3 millimètres de diamètre. La veine cave supérieure a un diamètre intérieur de 8 millimètres et la veine cave inférieure de 10 millimètres. Circonférence de la base de la tricuspide 2c,7; elle est formée régulièrement et n'est point épaissie. Le cône pulmonaire, à parois très fortes, a une paroi postérieure de 5 millimètres d'étendue et une paroi antérieure de 1c,8. L'aorte transposée sort du cône pulmonaire et se dirige directement en haut et un peu à droite et à la hauteur de 2 centimètres donne les branches normales. A sa racine cette aorte a un diamètre intérieur de 8 millimètres et trois valvules semi-lunaires disposées de telle sorte qu'il y a une valvule droite et deux gauches (antérieure et postérieure). Les artères coronaires sortent derrière les valvules correspondantes gauches. Après la sous-clavière gauche la crosse se rétrécit jusqu'à 6 millimètres de diamètre intérieur et après avoir reçu le conduit de Botal elle s'élargit (7 mm. de diamètre intérieur). L'oreillette gauche est régulière, ses parois sont un peu épaissies, elle reçoit deux veines pulmonaires droites et deux gauches et son orifice atrio-ventriculaire a 3c,3 de pourtour. Le ventricule gauche est muni d'une valvule mitrale régulière, la cloison inter-ventriculaire a 3 centimètres de hauteur. L'artère pulmonaire transposée sort du ventricule gauche comme une aorte normale, elle a trois valvules semi-lunaires disposées de telle sorte qu'il y a une valvule antérieure et deux postérieures, droite et gauche. A sa racine cette pulmonaire a un diamètre extérieur de près de 1 centimètre ; du ventricule elle se dirige droit en haut et à la hauteur de 1c,5 après avoir donné deux artères pulmonaires, se transforme en conduit de Botal long de 5 à 6 millimètres, ouvert et laissant passer une sonde de près de 2 millimètres d'épaisseur.

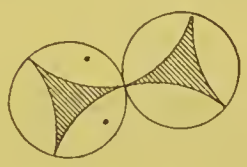

Fig. 9.

Le ventricule droit est plus fort que le gauche, le rétrécissement de l'isthme de l'aorte est plus considérable que dans l'observation précédente. Le trou ovale est moins largement ouvert et le conduit de Botal en voie d'évolution regressive.

33e Observation, N° XLII (*Atlas, Table* VII, fig. 56).

Le cœur a une forme ovalaire à pointe arrondie formée par les deux ventricules.

Circonférence des ventricules — base 11 centimètres (ventricule droit 6, ventricule gauche 5 cent.); circonférence des ventricules par la pointe 10c5 (ventricule droit 5c,5, ventricule gauche 5 cent.). Épaisseur de la paroi du ventricule droit 6 millimètres, gauche 3 millimètres. La veine cave supérieure a une circonférence intérieure de 2c,2 et la veine cave inférieure 1c,2 de diamètre. Le trou ovale a 1c,3 de hauteur et 0c,9 de largeur et la valvule n'a que 5 millimètres de largeur, ce qui établit une large communication entre les deux oreillettes. L'oreillette droite est régulièrement disposée, ses parois sont légèrement hypertrophiées. L'orifice atrio-ventriculaire droit a 4 centimètres de pourtour, la valvule tricuspide est bien disposée et atteint en largeur jusqu'à 8 millimètres. La paroi antérieure du cône pulmonaire a 5 millimètres d'épaisseur et 1c,8 d'étendue, la paroi postérieure mesure 5 millimètres. L'aorte transposée, d'un diamètre extérieur de 1c,1, sort du cône pulmonaire et se dirige en haut et à droite en faisant une courbure légère à concavité gauche. Les valvules semi-lunaires de cette aorte ne sont point épaissies et disposées comme dans une aorte normale, une valvule postérieure et deux valvules latérales gauche et droite. Les artères coronaires naissent derrière la valvule postérieure et la valvule gauche. A la hauteur d'environ 2c,5, la crosse aortique donne naissance à l'innominée, la carotide gauche et un peu plus loin trois artères d'un calibre assez petit et différent (diamètre extérieur 1mm,5, 1 mm. et 4 mm.). Avant l'entrée du conduit de Botal la crosse a un diamètre intérieur de 7 millimètres, en aval 8 millimètres, aorte thoracique 8 millimètres. L'oreillette gauche est normale, ses parois sont un peu plus fortes qu'ordinairement, l'orifice atrio-ventriculaire gauche a 3c,5 de pourtour, la bicuspide est normale et la cloison ventriculaire a 3c,3 de hauteur. Les muscles papillaires sont fins, mais normaux de développement. L'artère pulmonaire transposée sort du ventricule gauche comme une aorte normale, se dirige en haut et à droite parallèlement à l'aorte transposée et à une hauteur de 2 centimètres, après avoir donné les deux artères pulmonaires, se transforme en conduit de Botal long de 0c,5 et perméable à une sonde de 3 à 4 millimètres. Diamètre extérieur de la racine de la pulmonaire transposée 1 centimètre.

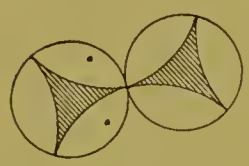

Fig. 10.

Dans cette observation le ventricule droit est aussi plus fort que le gauche et les voies fœtales encore largement ouvertes.

Trois troncs artériels à la place de l'artère sous-clavière gauche.

34e Observation, N° XLIII (*Atlas*, *Table* VII, fig. 57).

Les ventricules ont la forme du gros bout d'un œuf, la pointe arrondie est formée par le ventricule droit.

Circonférence des ventricules — base 11 centimètres (ventricule droit 6c,5 ventricule gauche 4c,5). Circonférence des ventricules par la pointe 10 centimètres (ventricule droit 6 centimètres, ventricule gauche 4 centimètres).

Épaisseur de la paroi du ventricule droit 6 millimètres, gauche 4 millimètres. L'oreillette droite est fortement distendue, mais régulièrement formée, la veine cave supérieure a un diamètre intérieur de 6 millimètres, l'inférieure de 13 millimètres, le trou ovale a 8 millimètres de hauteur et 7 millimètres de largeur, la valvule du trou est incomplète et laisse facilement passer une sonde de 6 millimètres de diamètre. L'orifice atrio-ventriculaire a 3 centimètres de circonférence, la tricuspide est normale et suffisante en apparence. Le cône pulmonaire est distendu, sa paroi postérieure mesure 5 millimètres et l'antérieure 2 centimètres. Les valvules semi-lunaires sont disposées comme dans une aorte normale et les artères coronaires naissent derrière les valvules postérieure et gauche et sont très larges, ainsi que les veines cardiaques. Tout le ventricule droit est hypertrophié, le cône pulmonaire distendu et l'aorte en sortant du cône se dirige de bas en haut en faisant une légère courbure à concavité gauche. Circonférence intérieure de l'aorte transposée 2c,3, à la hauteur de 2c,5 naissent l'innominée, la carotide gauche et la sous-clavière gauche. En amont du conduit de Botal, la crosse de l'aorte a un diamètre intérieur de 7 millimètres et l'aorte thoracique de 8 millimètres. L'oreillette gauche n'est ni distendue ni ses parois épaissies, et régulièrement disposée. L'orifice atrio-ventriculaire gauche a 3c,2 de circonférence, la mitrale est normale, les muscles papillaires sont fins. Hauteur de la cloison 2c,5. L'artère pulmonaire transposée naît du ventricule gauche comme une aorte normale, ayant un diamètre intérieur de 8 millimètres. A la hauteur de 1c,7, après avoir donné les deux artères pulmonaires elle se transforme en conduit de Botal long de 8 millimètres et complètement oblitéré.

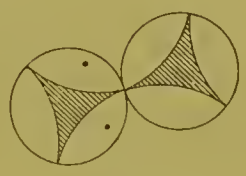

Fig 11.

Ce cœur est plus court que le précédent et paraît avoir appartenu à un enfant plus âgé, car le conduit de Botal est fermé.

35e Observation, N° 1209 (*Atlas*, *Table* VII, fig. 58 et 59).

Garçon né le 30 janvier 1884, admis le 15 février. Poids du corps 3150 grammes, taille 48 centimètres, circonférence de la tête 35 centimètres, du thorax 35 centimètres. A son entrée il fut transféré aussitôt à l'infirmerie. Il était cyanosé, respirait irrégulièrement, à intervalles. A l'auscultation le cœur a été trouvé normal, les poumons ayant une respiration rude. Ramené à la vie par la teinture de musc, les sinapismes et le réchauffement il resta faible, tétait à peine et mourut dans la nuit du 17 février.

A l'autopsie le cœur était rempli de sang, ainsi que les vaisseaux coronaires distendus. Les ventricules ont une forme ovalaire et la pointe arrondie est formée par le ventricule gauche.

Circonférence des ventricules — base 11 centimètres (ventricule droit 6 centimètres, ventricule gauche 5 centimètres). Circonférence des ventricules par la pointe, 11 centimètres (ventricule droit 5 centimètres, ventricule gauche 6 centimètres). Épaisseur des parois du ventricule droit 4 millimètres, gauche 3 millimètres. L'oreillette droite est régulièrement disposée, reçoit une veine cave supérieure (18 millimètres de circonférence intérieure) et une veine cave inférieure (24 millimètres de circonférence intérieure) normales. Le trou ovale est presque fermé, 7 millimètres haut et 6 millimètres large, et par le segment antérieur supérieur de la valvule on peut faire passer obliquement une sonde de 3 millimètres. L'orifère atrio-ventriculaire droit a 3c,8 de circonférence, la valvule tricuspide est régulière, suffisante en apparence, non épaissie et les muscles papillaires sont normaux.

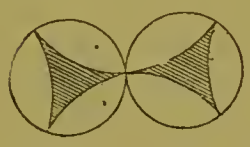

Fig. 12.

Le cône pulmonaire est situé plus à gauche que d'ordinaire et donne naissance à une aorte transposée, qui se dirige droit en haut ayant un diamètre extérieur de 9 millimètres. La paroi postérieure du cône pulmonaire a une étendue de 5 millimètres. Cette aorte a trois valvules semi-lunaires, une droite et deux gauches, antérieure et postérieure, derrière lesquelles sortent les artères coronaires correspondantes. A 1c,7 de hauteur l'aorte transposée donne l'artère innominée, tout près de cette dernière l'artère carotide gauche et enfin 2 millimètres plus loin la sous-clavière gauche, ensuite elle se rétrécit (7 millimètres de diamètre extérieur), reçoit le conduit de Botal, s'élargit (8 millimètres de diamètre extérieur), contourne la bronche gauche et se transforme en aorte thoracique. L'oreillette gauche reçoit deux veines pulmonaires gauches et deux (1 double) droites ; elle est formée régulièrement. L'orifice atrio-ventriculaire gauche a 2c,8 de pourtour, la mitrale est normale de disposition, non épaissie et suffisante en apparence. La valvule intérieure de la

bicuspide est bien plus large (8 millimètres de largeur) que l'extérieure (4 millimètres). Hauteur du septum 2c,5. Les muscles papillaires du ventricule gauche sont aussi forts que ceux du ventricule droit. L'artère pulmonaire transposée naît du ventricule gauche comme une aorte normale, se place à gauche et un peu en avant de l'aorte tout en restant parallèle à cette dernière. A 1c,8 de hauteur naissent les deux pulmonaires, droite et gauche, et puis elle se transforme en conduit de Botal de 5 millimètres de longueur, de 4 millimètres d'épaisseur et parfaitement perméable.

Cet enfant qui n'a vécu que dix-huit jours présente un cœur où l'artère pulmonaire transposée et placée légèrement en avant de l'aorte transposée. Les valvules semi-lunaires sont disposés en conséquence. En comparant le volume de ce cœur à celui des précédents on peut admettre avec grande probabilité que ceux-là appartenaient aux enfants âgés de moins d'un mois.

36e Observation, N° 70 (*Atlas, Table* VII, fig. 60, 61 et 62).

Garçon né le 13 février 1883, admis le 21 février. Poids du corps 3170 grammes, taille 47 centimètres, circonférence de la tête 34,5, du thorax 32 centimètres. L'enfant était ictérique, tétait mal et souffrait de dispepsie. Le 3 mars il se mit à tousser et présentait les symptômes d'un catarrhe des bronches subfébrile et se développait mal. Le 4 avril il ne pesait que 3140 grammes et c'est ce jour que le médecin traitant entendit un bruit de souffle au premier bruit du cœur. Le catarrhe des bronches avait disparu, les selles étaient toujours un peu liquides. Le 30 mai 1883 il pesait 3400 grammes et fut transporté à la campagne de la Maison, située au bord de la Néva. Pendant son séjour à la campagne et les promenades à l'air, la toux s'améliora considérablement sans avoir jamais présenté d'autres symptômes que ceux du catarrhe bronchique chronique. Le 26 août l'enfant pesait 3420 grammes et fut transporté en ville et placé dans l'infirmerie. Pour le temps durant son séjour à la campagne, on ne trouve aucune note concernant le cœur, car l'enfant n'était point cyanotique. Revenu en ville, le catarrhe des intestins s'aggrava et l'enfant mourut le 24 septembre de la même année. En conséquence il avait vécu dans la Maison plus de sept mois, on avait bien constaté un vice de cœur congénital, mais on n'avait pu faire aucun diagnostic plus précis.

A l'autopsie l'enfant pesait 2950 grammes, taille 57 centimètres, circonférence de la tête 37 centimètres, du thorax 31 centimètres. L'enfant était légitime, c'est pourquoi le crâne n'a pas été ouvert.

En examinant la poitrine le tissu cellulaire sous-cutané du cou et des médiastins était œdématié, le cœur avait une position normale et était très grand. La pointe du cœur se trouvait à la septième côte à 1 centimètre en dedans de la ligne axillaire gauche antérieure, et l'oreillette droite dépassait le bord sternal droit de près de 1 centimètre. Les poumons sont anémiés, le foie est un peu gras, flasque, légèrement muscadé ; hypérémie et catarrhe aigu des intestins.

Le cœur a une pointe arrondie formée par le ventricule droit. Circonférence des ventricules, base 12 centimètres (ventricule droit 7,5, ventricule gauche 4,5), circonférence des ventricules par la pointe 10 centimètres (ventricule droit 6,2, ventricule gauche 3,8). Épaisseur des parois du ventricule droit 0c,6, gauche 0c,5. La veine cave supérieure est double, la gauche venant de la jugulaire gauche descend verticalement et en dedans et s'implante à la paroi antérieure et extérieure de l'oreillette gauche, chemine dans l'épaisseur des muscles, contourne l'oreillette et se verse dans la vena Galeni. Les deux veines caves sont reliées par une branche assez forte, qui reçoit la veine thyroïdienne. La veine cave supérieure droite se verse dans l'oreillette droite normalement. Les deux veines caves supérieures sont larges, la circonférence intérieure de la veine cave droite à son entrée dans l'oreillette mesure 1c,5 et la gauche a d'abord 1c,8 et dans la paroi de l'oreillette gauche même 2 centimètres. La veine cave inférieure a 2c,8 de circonférence intérieure à son entrée normale dans l'oreillette droite. Le trou ovale est largement ouvert a 1c,8 de hauteur et 1c,3 de largeur, la valvule d'Eustache est très développée, épaisse, musculaire et large de 5 millimètres. Elle sépare le trou ovale du sinus de Thébésius, qui est largement ouvert, de plus de 1 centimètre de haut. L'oreillette droite est distendue, mais régulièrement conformée et ses parois ne semblent point épaissies. L'orifice atrio-ventriculaire droit a 5c,5 de pourtour, la tricuspide est épaissie sur tout son bord libre, régulière de forme et en apparence suffisante. Les muscles papillaires sont gros, les tendons courts et gros, le cône pulmonaire est raccourci, sa paroi postérieure ne mesure que 2 centimètres et son pourtour intérieur 3 centimètres. Les valvules semi-lunaires sont épaissies et à leurs points de jonction elles sont accolées et soudées sur une étendue de 1 millimètre. L'aorte transposée nait du cône pulmonaire, large de 1 centimètre, se dirige droit en haut en formant une légère courbe à concavité gauche, à la hauteur de 2c,5 donne consécutivement les artères innominée, carotide et sous-clavière gauches et reçoit le conduit de Botal complètement oblitéré, long de 5 millimètres et large de 2 millimètres. En amont de l'artère innominée l'arc de l'aorte a 2 centimètres de pourtour extérieur, en aval de la carotide gauche 1c,2, en aval de la sous-clavière gauche 0c,8 et, après réunion avec le conduit de Botal oblitéré, elle atteint de nouveau

2 centimètres. L'aorte thoracique a 6 millimètres de diamètre extérieur.

L'oreillette gauche reçoit quatre veines pulmonaires et sauf la veine cave supérieure gauche qui chemine dans l'épaisseur de sa paroi elle est normale. L'orifice atrio-ventriculaire gauche a 3c,5 de circonférence, la valvule bicuspide est bien disposée, n'est pas épaissie et en apparence suffisante. L'artère pulmonaire transposée naît du ventricule gauche comme une aorte normale, monte droit en haut, est plus large que l'aorte transposée (1c,3 de diamètre) et à une hauteur de 2c,2 se termine en cul-de-sac. A droite et à gauche de ce cul-de-sac sortent l'artère pulmonaire droite (8 millimètres de diamètre) et l'artère pulmonaire gauche (6 millimètres de diamètre). Les valvules semi-lunaires de l'aorte et de la pulmonaire transposées sont placées comme dans les aortes et pulmonaires normales. Les artères coronaires naissent dans l'aorte transposée derrière les valvules semi-lunaires droite et gauche.

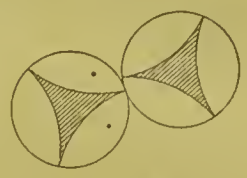

Fig. 13.

Cet enfant n'était point cyanotique et a vécu plus de sept mois. On n'avait pas fait de diagnostic précis, mais on se doutait d'un vice congénital du cœur. Deux veines caves supérieures, épaississement nodulaire du bord libre de la tricuspide, hypertrophie du ventricule droit; disposition inverse des valvules semi-lunaires (comparativement aux cas précédents), sténose de l'isthme de l'aorte et trou ovale dilaté ayant une valvule très insuffisante en forme de treillage dans sa partie postérieure, supérieure, voilà ce qui est à relever dans cette observation.

La large communication entre les deux oreillettes, malgré la complète oblitération du conduit de Botal, doit avoir contribué grandement à mélanger le sang dans les oreillettes, au point de permettre à l'enfant de vivre sept mois.

37e Observation, N° 2967 (*Atlas*, *Table* VIII, fig. 63, 64 et 65).

Garçon, né le 27 avril, admis le 4 mai. Poids 3150 grammes, taille 42 centimètres, circonférence de la tête 34 centimètres, du thorax 32 centimètres. Jusqu'au 9 mai il ne présentait que les signes d'une dispepsie, mais ce jour il devint flasque, les extrémités étaient légèrement cyanosées, il tétait assez bien, et l'auscultation fit découvrir un bruit de souffle léger qui remplaçait le second bruit du cœur. Le 13 mai la cyanose devint plus forte, mais l'enfant tétait bien. Le

16 mai l'enfant fut transféré dans ma division et voici ce que j'ai noté. L'enfant n'est pas cyanosé, même après des cris prolongés. Le choc du cœur se perçoit faiblement dans le cinquième espace intercostal à un demi-centimètre au-dessous du mamelon gauche. Le cœur n'est pas augmenté de volume et ne dépasse pas le bord droit du sternum. Du coté droit du sternum en haut le second bruit est imperceptible et le premier bruit est accompagné d'un souffle. Un peu plus bas vers le milieu du sternum près de son bord gauche on entend un bruit de souffle distinct au premier temps et le second bruit est distinct. Plus bas encore vers le creux de l'estomac le souffle au premier bruit et le second bruit s'entendent moins fort et à la pointe du cœur on n'entend qu'un seul bruit de souffle et point de second bruit. La respiration est régulière. Dans les poumons on entend des râles fins disséminés. Dans le dos le bruit de souffle s'entend également bien à droite et à gauche. L'enfant tette assez bien. Poids du corps 3030 grammes. Petit à petit la toux devint plus forte et fréquente, la cyanose d'abord faible et augmentant aux accès de toux devint constante, les veines du cou et de la tête se gonflèrent, le choc du cœur se percevait un peu à gauche du mamelon dans le cinquième espace intercostal, le bruit de souffle au premier temps restait stationnaire, mais le second bruit devint distinct et sans que la température ait dépassé 38°, la toux devint insupportable, l'enfant s'affaiblit et mourut le 14 juin 1882.

A l'autopsie l'enfant pesait 2480 grammes, taille 50 centimètres, circonférence de la tête 33°,5, du thorax 28 centimètres. Les veines du cou, surtout les deux veines caves sont remplies de caillots noirs et les veines pulmonaires sont distendues par du sang noir et liquide. Les poumons sont gorgés de sang et leurs parties postérieures atélectasiées. Le foie n'est pas augmenté de volume, la rate est un peu gonflée, hypérémiée. Anémie et catarrhe léger des intestins.

Le cœur est placé régulièrement, les ventricules ont la forme du bout pointu d'un œuf, sont remplis de sang et de caillots et la pointe est fermée par le ventricule gauche. L'oreillette droite est distendue, hypertrophiée, mais régulièrement disposée. Le trou ovale est fermé et sa valvule proémine légèrement dans l'oreillette gauche. L'orifice atrio-ventriculaire a 4°,7 de pourtour.

Circonférence des ventricules — base 13 centimètres (ventricule droit 6 centimètres, ventricule gauche 7 centimètres). Circonférence des ventricules par la pointe 10 centimètres (ventricule droit 4 centimètres, ventricule gauche 6 centimètres). Épaisseur de la paroi du ventricule droit 1 centimètre ; ce dernier est plus court que d'ordinaire et ses muscles papillaires sont plus forts et courts. La valvule tricuspide a deux valves, une postérieure large et une antérieure plus courte. Le cône pulmonaire a une forte paroi antérieure, sa paroi postérieure a 5 millimètres d'étendue et son endocarde est épaissi. L'oreillette gauche est normale

de disposition, hypertrophiée et distendue. L'orifice atrio-ventriculaire gauche a 4°,7 de circonférence et sa valvule est dirait-on formée de trois valves, et ses muscles sont courts et peu forts, tandis que la paroi du ventricule a jusqu'à 9 millimètres d'épaisseur. L'aorte transposée sort du cône pulmonaire et se trouve à droite et en avant de la pulmonaire transposée. Diamètre de l'aorte transposée à la racine 10 millimètres, issue normale des branches, rétrécissement, 6 millimètres de diamètre, confluence avec le conduit de Botal par la paroi inférieure, élargissement du diamètre 9 millimètres, aorte thoracique 9 millimètres. L'artère pulmonaire a la forme d'un cylindre aplati large de 15 et 10 centimètres, sort comme une aorte normale du ventricule gauche, se dirige droit en haut, donne les deux artères pulmonaires, et se transforme en conduit de Botal long de 3 millimètres et large de 5 millimètres. Il est plissé à l'intérieur mais se laisse facilement distendre. Les valvules semi-lunaires sont disposées comme si l'aorte et la pulmonaire n'étaient pas transposées. Les artères coronaires naissent derrière les valvules semi-lunaires postérieure et gauche de l'aorte transposée.

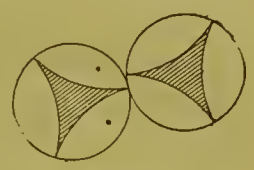

Fig. 14.

Cet enfant a pu vivre quarante-huit jours, le trou ovale devait être fermé à la naissance de l'enfant, car la tension du sang dans l'oreillette droite hypertrophiée, mais point distendue, n'aurait probablement pas permis la clôture du trou ovale après la naissance de l'enfant. La sténose de l'isthme de l'aorte a dû provoquer et entretenir l'hypertrophie du ventricule droit et l'hypertrophie très considérable du ventricule gauche a dû entraver l'oblitération du conduit de Botal pendant la vie de l'enfant. Le manque de cyanose pendant les premiers jours après la naissance s'explique par la largeur du conduit de Botal et l'augmentation de la cyanose par l'involution de celui-ci. — Les valvules semi-lunaires sont comme dans les aortes et artères pulmonaires normales.

38e Observation, N° 1413 (*Atlas*, *Table* VII, fig. 66).

Fille, née le 12 février 1887, entrée dans la maison le 25 février. Poids du corps 4000 grammes, taille 47 centimètres, circonférence de la tête 34 centimètres, du thorax 34 centimètres. Le lendemain de son entrée le médecin traitant (Dr Kolesinski) fit la note

suivante : enfant bien développé, bien nourri, devient cyanotique aussitôt qu'il crie, rien d'anormal dans les poumons, les bruits du cœur sont un peu sourds. Quelques jours plus tard la cyanose, peu forte du reste donnait une teinte bleuâtre aux extrémités, la respiration était un peu accélérée et accompagnée d'une forte rétraction des côtes inférieures du thorax. Le 13 mars il y eut un léger œdème des pieds et pendant la nuit l'enfant eut deux accès de cyanose forte. Le 15 mars la cyanose était plus marquée, les bruits du cœur purs, plus forts que d'ordinaire, la matité cardiaque s'étend presque sur toute la partie antérieure gauche du thorax jusqu'à la clavicule et le mamelon gauche en dépassant même le bord droit du sternum. Toux peu forte, râles muqueux disséminés dans les deux poumons. La cyanose alla en augmentant, la matité cardiaque s'étendit à droite jusque vers le mamelon droit et l'enfant mourut le 28 mars, sans avoir eu une température dépassant 37°,5 le soir.

Autopsie. Cœur grand, vaisseaux coronaires très saillants, pointe légèrement arrondie, les deux ventricules ont la forme du bout pointu d'un œuf et la pointe est formée en grande partie par le ventricule gauche.

Circonférence des ventricules — base 15 centimètres (ventricule droit. 9 centimètres, ventricule gauche, 6 centimètres). Circonférence des ventricules par la pointe, 11 centimètres (ventricule droit, 6 centimètres, ventricule gauche, 5 centimètres). Épaisseur des parois du ventricule droit 5 millimètres, gauche 6 millimètres. L'oreillette droite est hypertrophiée, la veine cave supérieure a une circonférence intérieure de 2 centimètres, tandis que la veine cave inférieure a un diamètre intérieur de 1 centimètre. Le trou ovale a 9 millimètres de haut et 8 millimètres de largeur. Dans sa partie antérieure la valvule laisse une ouverture en forme de fente large de 2 millimètres et haute de 5 millimètres. L'orifice atrio-ventriculaire droit a 3 centimètres de circonférence, la tricuspide est normale. Le cône pulmonaire a une position presque verticale, sa paroi postérieure mesure 0°,7 et l'antérieure 2 centimètres. L'aorte sort du cône pulmonaire, les valvules semi-lunaires sont normales de forme, non épaissies et disposées comme dans l'aorte normale, c'est-à-dire il y a une valvule postérieure et deux latérales, droite et gauche. L'artère coronaire postérieure sort de derrière la valvule postérieure et l'artère coronaire antérieure derrière la valvule gauche. L'aorte transposée est placée devant et à droite de l'artère pulmonaire transposée. A sa base l'aorte a une circonférence extérieure de 2°,5 (8 millimètres de diamètre) et en sortant du ventricule elle se dirige en haut et à droite et conserve ce diamètre jusqu'à la bifurcation. Après avoir donné l'artère innominée et carotide gauche

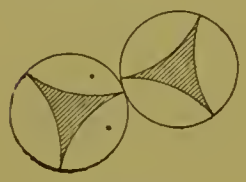

Fig. 15.

elle se rétrécit et a une circonférence extérieure de 1c,2 et après la sortie de la sous-clavière gauche sa circonférence ne mesure que 0c,8. En aval du conduit de Botal l'aorte descendante a un diamètre intérieur de 7 millimètres.

L'oreillette gauche est normale de développement et reçoit quatre veines pulmonaires. L'orifice atrio-ventriculaire gauche a 4c,4 de pourtour. La valvule bicuspide est normale, la cloison ventriculaire a 3 centimètres de hauteur. Du ventricule gauche l'artère pulmonaire transposée sort comme une aorte normale et se dirige en haut et à droite ayant un diamètre extérieur de 1c,1 et à 2 centimètres de hauteur, après avoir donné les deux artères pulmonaires, droite et gauche, elle se transforme en conduit de Botal, long de 4 millimètres et perméable pour une sonde de 1 millimètre au plus. Les valvules semi-lunaires de la pulmonaire transposée sont placées comme dans l'artère pulmonaire normale, c'est-à-dire il y a une valvule antérieure et deux latérales, droite et gauche.

Cet enfant a vécu quarante-quatre jours. La cyanose peu forte d'abord s'accusa de plus en plus pendant la vie de l'enfant. L'hypertrophie du cœur est remarquable et le conduit de Botal a continué son involution malgré l'hypertrophie du ventricule gauche.

39e Observation, N° 4245 (*Atlas*, *Table* VIII, fig. 67 et 68).

Garçon, né le 10 juin 1884, entré à la maison le 14 juin. Poids du corps 3200 grammes, taille 47 centimètres, circonférence de la tête 34 centimètres, du thorax 35 centimètres. Cyanose générale assez intense surtout de la face et des lèvres augmentant pendant les cris de l'enfant, pouls régulier 160 par minute (130 pendant le sommeil) respiration accélérée, 60 par minute. Le cœur ne semble pas augmenté de volume, le premier bruit sans souffle, le bruit aortique est net, tandis que celui de l'artère pulmonaire est un peu sourd. L'état général de l'enfant est satisfaisant. Le 3 juillet l'examen du cœur ne fait constater aucun bruit anormal, mais le bruit aortique est plus sourd que le bruit pulmonaire et dans l'aorte descendante il n'y a aucun signe de souffle. L'enfant se développe fort bien et le 4 août il pesait 4070 grammes, la cyanose est restée stationnaire. Le 7 août, n'ayant pas eu de selle pendant la nuit précédente, il était inquiet, le cœur battait plus fort, au second temps du cœur les bruits aortique et pulmonaire étaient moins clairs, surtout l'aortique qui, dirait-on, était accompagné d'un souffle indistinct. Ce fut le début d'une bronchopneumonie double et l'enfant mourut le 22 août 1884 âgé de deux mois et demi.

Autopsie. — Poids du corps 3850 grammes, taille 53 centimètres, circonférence de la tête 34 centimètres, du thorax 33 centimètres. Hypérémie veineuse très intense du cerveau et des méninges, bronchopneumonie double avec quelques petits foyers hémorrhagiques dans les parties antérieures des poumons. Les vaisseaux du cœur sont fortement remplis de sang, les ventricules ont la forme du bout pointu d'un œuf et la pointe est fermée par le ventricule droit. Épaisseur de la paroi du ventricule droit 12 millimètres, gauche 6 millimètres.

Circonférence des ventricules—base 14c,5 (ventricule droit, 9 centimètres, ventricule gauche 5c,5), circonférence des ventricules par la pointe 11 centimètres (ventricule droit 5c,5, ventricule gauche 5c,5). L'oreillette droite est normale de disposition et ses parois considérablement hypertrophiées. Circonférence intérieure de la veine cave supérieure 3 centimètres, inférieure 2 centimètres, le trou ovale a 11 millimètres de hauteur et 9 millimètres de largeur, sa valvule est incomplète et permet une communication des deux oreillettes par une échancrure semi-lunaire de 4 millimètres de largeur. La valvule d'Eustache est fort développée. L'orifice atrio-ventriculaire droit a 4c,5 de pourtour, sa valvule est bien disposée, légèrement épaissie, et portant à son bord libre des modules de différente grandeur, mais en général petits. Les muscles papillaires ne semblent point hypertrophiés et la valvule paraît suffisante. L'entrée du cône pulmonaire est étroite, sa paroi extérieure a jusqu'à 8 millimètres d'épaisseur et la paroi postérieure n'a que 5 millimètres d'étendue. La circonférence du cône près de l'artère est de 2c,5. L'aorte transposée naît du cône pulmonaire ayant un diamètre extérieur de 1c,2, se place à la droite de l'artère pulmonaire transposée, fait une courbe à concavité gauche en montant et à 2c,5 de hauteur donne les artères réglementaires et se rétrécit peu à peu jusqu'à un diamètre extérieur de 7 millimètres. Après sa réunion avec le conduit de Botal elle acquiert un diamètre de 10 millimètres. L'oreillette gauche est normale de disposition, reçoit deux veines pulmonaires droites et deux gauches. L'orifice atrio-ventriculaire gauche a 4 centimètres de circonférence, la valvule bicuspide est régulière, non épaissie et semble avoir été suffisante. Hauteur de la cloison ventriculaire 3 centimètres. L'artère pulmonaire transposée naît du ventricule gauche comme une aorte normale, forme un tronc court, large de 1c,2, donne les deux artères pulmonaires et se transforme en conduit de Botal long de 5 millimètres, large de 5 millimètres et perméable. Les valvules semi-lunaires des deux gros vaisseaux artériels sont disposées de la sorte que l'artère pulmonaire transposée a une valvule antérieure et deux postérieures et l'aorte transposée l'inverse.

Fig. 16.

Les artères coronaires naissent par une ouverture ovalaire commune, longue de 4 millimètres et large de 2 millimètres, qui se trouve dans la paroi aortique derrière la valvule antérieure gauche.

Cet enfant a pu vivre deux mois et demi. Le trou ovale laissait une communication entre les deux oreillettes (4 millimètres) et le conduit de Botal était resté ouvert. L'hypertrophie du cœur était considérable. Légère sténose de l'isthme de l'aorte.

40e Observation, N° 1080 (*Atlas*, *Table* VIII, fig. 69 et 70).

Fille, née le 1er février 1884, admise le 9 février. Poids du corps 3200 grammes, taille 49 centimètres, circonférence de la tête 34 centimètres, du thorax 32 centimètres. Affectée de blépharo-blennorrhée et de muguet, elle fut transférée à l'infirmerie. Il n'y avait aucun signe de quelque affection du cœur et l'enfant mourut d'athrepsie le 27 février à deux heures de l'après-midi.

Le cœur est gros et large, les vaisseaux sont fortement injectés, la pointe est un cône plat et formée par le ventricule gauche.

Circonférence des ventricules-base 12,5 (ventricule droit 7 cent., ventricule gauche 5 cent.), circonférence des ventricules par la pointe 10 centimètres (ventricule droit 5 cent., ventricule gauche 5 cent.).

L'oreillette droite est normale, la veine cave supérieure a 2 centimètres de circonférence intérieure et la veine cave inférieure 3 centimètres. Le trou ovale est fermé, il a 8 millimètres de hauteur et 5 millimètres de largeur. Les valvules d'Eustache et de Thébesius sont fortement développées et les parois de l'oreillette droite sont hypertrophiées. Épaisseur de la paroi du ventricule droit 5 millimètres, gauche 6 millimètres. L'orifice atrio-ventriculaire droit a 4 centimètres de pourtour, la valvule tricuspide est épaissie, régulièrement disposée et en apparence suffisante. Les muscles papillaires sont hypertrophiés. Le cône pulmonaire a une paroi postérieure de 8 millimètres d'étendue, sa paroi antérieure est forte, le bout pulmonaire a 2c,3 de circonférence intérieure. Tout le cône a une position plus verticale, se trouve être placé plus à droite et fait naître une aorte transposée qui se dirige droit en haut et se courbe légèrement à gauche. Diamètre à la racine 8 millimètres, à 2 centimètres de hauteur naît l'artère innominée, puis l'artère carotide gauche, ensuite l'arc aortique se rétrécit (5 millimètres de diamètre) sur une étendue de 1 millimètre, donne l'artère sous-clavière gauche, se rétrécit encore (3 millimètres) et après avoir reçu le conduit de Botal s'élargit jusqu'à 8 millimètres de diamètre extérieure, le même que celui de l'aorte thoracique. L'oreillette gauche reçoit deux veines pulmonaires droites et deux gauches, elle est hypertrophiée et distendue. L'orifice atrio-ventricu-

laire gauche a 4c,4 de pourtour, la valvule bicuspide est bien conformée et en apparence suffisante, ses muscles papillaires sont forts. La cloison ventriculaire a 2c,3 de hauteur et dans sa partie supérieure on trouve une ouverture semi-lunaire dans la partie postérieure du septum ventriculaire antérieur. Vue du côté du ventricule droit cette ouverture se trouve juste derrière le bord de la paroi postérieure du cône pulmonaire et est en partie couverte par la valvule moyenne de la tricuspide. L'artère pulmonaire naît du ventricule gauche comme une aorte normale et se trouve à cheval sur l'orifice dans la cloison, de sorte qu'elle recevait le sang des deux ventricules. L'artère pulmomonaire transposée en sortant des ventricules se dirige en haut, se trouve placée à gauche et un peu en arrière de l'aorte transposée, elle est plus large que cette dernière (12 millimètres de diamètre) et à une hauteur d'un peu plus de 1 centimètre donne les deux artères pulmonaires et se transforme en conduit de Botal long de 5 millimètres et large de 4 millimètres. Les parois du conduit de Botal sont épais mais il a encore un lumen de plus de 1 millimètre. Les valvules semi-lunaires de l'aorte transposée sont suffisantes et placées comme dans une aorte normale (1 postérieure et 2 latérales) et dans la pulmonaire transposée comme dans une pulmonaire normale (1 antérieure et 2 latérales). Les artères coronaires naissent toutes les deux derrière la valvule semi-lunaire postérieure de l'aorte transposée.

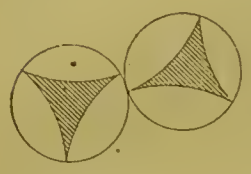
Fig. 17.

Cet enfant a vécu vingt-six jours et ne présentait aucun signe d'une affection cardiaque qui eût éveillé l'attention du médecin traitant. Le conduit de Botal est resté perméable, tandis que le trou ovale était parfaitement fermé. L'absence de cyanose pendant la vie de l'enfant s'explique par l'existence d'une ouverture dans la cloison ventriculaire et par la position de l'artère pulmonaire transposée à cheval sur cette ouverture. La position respective des valvules semi-lunaires était inverse en comparaison avec les observations précédentes et les deux artères coronaires naissaient l'une à côté de l'autre derrière la valvule semi-lunaire gauche de l'aorte transposée.

41e Observation, N° 7420 (*Atlas*, *Table* VIII, fig. 71 et 72).

Garçon, né le 24 octobre 1885, mort le 9 novembre. On supposait un vice organique du cœur.

A l'autopsie : poids du corps 1810 grammes, taille 44 centimètres, circonférence de la tête 29 centimètres, du thorax 24 centimètres. Hypérémie du cerveau. Hypérémie des poumons avec atélectasie partielle dans les parties postérieures des poumons. Tous les organes sont imbibés de sang (vingt-sept heures après la mort). Le foie, la rate et les reins sont hypérémiés. Le cœur a la forme d'un œuf et sa pointe est formée par le ventricule gauche, l'oreillette gauche est modérément remplie d'un sang foncé et liquide. Circonférence des ventricules, base 7c,5 (ventricule droit 4 cent., ventricule gauche 3c,5), circonférence des ventricules par la pointe 7 centimètres (ventricule droit 4 cent., ventricule gauche 3c,5). Épaisseur des parois du ventricule droit 6 millimètres, gauche 5 millimètres. L'oreillette droite est disposée régulièrement, la veine cave supérieure a un diamètre intérieur de 6 millimètres et l'inférieure de 9 millimètres; le trou ovale a 6 millimètres de hauteur et 5 millimètres de largeur et il est presque complètement ouvert, car la partie de la valvule postérieure a à peine 1 millimètre de largeur. L'orifice atrio-ventriculaire droit a 2,5 de circonférence. Sa valule n'est pas épaissie, les muscles papillaires et leurs tendons ne sont point épais non plus, malgré que les parois du ventricule sont remarquablement fortes, relativement à la grandeur du cœur. Le cône pulmonaire est court, sa paroi postérieure ne mesure que 0c,5 et la paroi intérieure 1c,5. L'aorte transposée naît du cône pulmonaire ayant un diamètre extérieur de 1 centimètre, ses valvules semilunaires sont épaissies et disposées de la sorte qu'il y a une antérieure, droite, une postérieure et une gauche. Les artères coronaires naissent derrière la valvule gauche (artère coronaire antérieure) et la valvule antérieure droite.

Dans la cloison ventriculaire en arrière et à droite de la base du cône pulmonaire se trouve une ouverture ronde large de 5 millimètres, qui laisse voir la naissance de la pulmonaire transposée. Cette ouverture dans la partie antérieure de la cloison ventriculaire est séparée d'une seconde ouverture dans la partie moyenne de la cloison, de sorte que la pulmonaire transposée n'est pas à cheval sur l'ouverture dans la cloison, mais en est séparée et nait par conséquent de la cavité du ventricule droit, immmédiatement derrière la paroi postérieure du cône pulmonaire. L'oreillette gauche n'est pas épaissie et reçoit deux veines pulmonaires droites et deux gauches; l'orifice atrio-ventriculaire gauche a 3 centimètres de pourtour. De la cavité du ventricule gauche on voit une ouverture dans la partie moyenne de la cloison en forme de demi-lune, longue de 6 millimètres et large de 4 millimètres. Hauteur de la cloison jusqu'à l'ouverture 1c,5. La valvule intérieure de la bicuspide masque en partie l'ouverture de la cloison et sa partie antérieure est formée incomplètement et se présente en forme de petits bourrelets. La partie postérieure de la valvule interne de la bicuspide

est bien développée et donne quelques filaments à travers l'ouverture de la cloison, qui se réunissent aux filaments tendineux de la valvule moyenne de la tricuspide. Les muscles papillaires du ventricule gauche sont forts et les deux valvules de la bicuspide sont soudées au point de jonction, mais ne sont point épaissies.

L'aorte transposée et la pulmonaire transposée naissent toutes les deux du ventricule droit, l'aorte du cône et la pulmonaire immédiatement derrière ; l'aorte se trouve être placée en avant et à droite et la pulmonaire à gauche et un peu en arrière. Cette dernière se dirige en haut, donne les deux pulmonaires droite et gauche, et, à une hauteur de 1c,3, donne le conduit de Botal, long de 6 millimètres qui n'est perméable que dans sa partie supérieure pour une sonde de moins de 1 millimètre de diamètre. La crosse de l'aorte a 7 millimètres de diamètre extérieur et l'aorte thoracique 6 millimètres.

Cet enfant faible et chétif a vécu seize jours ; on supposait une vice organique du cœur et la mort a été causée par septicémie. Le trou ovale était largement ouvert tandis que le conduit de Botal était fermé pour la circulation du sang. Les deux ouvertures dans la cloison ventriculaire permettaient facilement au sang veineux de se mélanger au sang artériel.

42e Observation, N° XXXIX (*Atlas*, *Table* IX, fig. 73, 74, 75).

Le cœur est ovale, plus long que large à pointe arrondie. Les artères coronaires sont peu visibles et il est difficile de délimiter la grandeur respective des ventricules. L'aorte est placée en avant, l'artère pulmonaire en arrière et à gauche. L'oreillette droite reçoit deux veines caves supérieures droite et gauche. La droite est normale, la gauche ayant une circonférence intérieure de 2 centimètres à son entrée dans la vena Galeni, s'implante à la paroi latérale gauche de l'oreillette gauche, et cheminant dans l'épaisseur de la paroi, se verse dans la vena Galeni. L'ouverture de la vena Galeni dans l'oreillette droite a 0c,9 de circonférence. Les parois de l'oreillette droite sont considérablement épaissies et sa cavité rétrécie. Le trou ovale est haut de 8 millimètres et large de 7 millimètres et sa valvule, large de 4 millimètres, permet une libre communication des deux oreillettes. Dans la partie antérieure de la cloison des oreillettes on trouve une ouverture qui, en passant derrière l'aorte transposée, fait communiquer l'auricule droite avec l'oreillette droite. Cette auricule droite d'une forme bizarre se trouve être placée au milieu de la base des ventricules entre l'aorte transposée et l'auricule gauche. L'orifice atrio-ventriculaire droit a 2c,5 de pourtour, la valvule tricuspide est

un peu épaissie, mais les muscles papillaires et leurs prolongements tendineux ne le sont pas. Les valvules de la tricuspide sont confluentes, de sorte qu'elles ne peuvent être bien distinguées. Le ventricule droit a des parois jusqu'à 6 millimètres d'épaisseur; le cône pulmonaire dont la paroi antérieure a jusqu'à 5 millimètres d'épaisseur est élargi. Sa paroi postérieure a 6 millimètres et l'antérieure 1c,6 d'étendue. Les deux ventricules communiquent par une ouverture dans la partie moyenne de la cloison. L'aorte transposée, à sa sortie du cône pulmonaire, a un diamètre extérieur de 9 centimètres et ne possède que deux valvules semi-lunaires, une antérieure et une postérieure. Les artères coronaires naissent derrière les valvules correspondantes, l'antérieure dans le coin gauche de la valvule antérieure et la postérieure au milieu de la postérieure. Les valvules semi-lunaires ne sont point épaissies. L'aorte transposée monte en haut, se recourbe un peu à gauche et forme la crosse. De la paroi antérieure supérieure de la crosse naissent les deux artères carotides, un peu à droite et en arrière de la carotide droite naît la sous-clavière droite et à gauche de la carotide gauche l'artère sous-clavière gauche. En aval de ces artères, la crosse mesure 6 millimètres de diamètre extérieur, reçoit par sa paroi inférieure le conduit de Botal, long de 4 millimètres et large de 3 millimètres; puis elle s'élargit (7 millimètres de diamètre) et conserve cette largeur jusque dans le thorax. Le conduit de Botal est fermé.

L'oreillette gauche est régulièrement disposée, reçoit deux artères pulmonaires droites qui s'ouvrent par un confluent commun et deux veines gauches qui s'ouvrent séparément. Les parois de l'oreillette gauche ne sont pas épaissies, l'auricule gauche est normale, mais placée plus en arrière que d'ordinaire. L'orifice atrio-ventriculaire gauche a 3c,3 de circonférence, la bicuspide est normale et non épaissie, les muscles papillaires sont gros et courts. La cloison ventriculaire, haute de 1c,5 a une ouverture de près de 6 millimètres de diamètre, qui fait communiquer les deux ventricules. Les parois du ventricule gauche ont jusqu'à 5 millimètres d'épaisseur. L'artère pulmonaire transposée naît du ventricule gauche comme une aorte normale et est à cheval sur l'ouverture de la cloison. Du ventricule, elle monte très peu obliquement en haut et se trouve être placée en arrière et à gauche de l'aorte transposée; son diamètre extérieur est de 1 centimètre et à la hauteur de 1c,5, après avoir donné les deux artères pulmonaires en direction presque horizontale, se transforme en conduit de Botal.

Cette pièce anatomique nous montre une transposition des gros troncs artériels avec sténose de l'isthme de l'aorte, deux valvules semi-lunaires dans l'aorte transposée, deux veines caves supé-

rieures et un déplacement de l'auricule droite entre les deux gros troncs artériels. Comment expliquer ce déplacement de l'auricule droite? En admettant que les gros vaisseaux artériels se développent par un cloisonnement du truncus communis fœtal à quelle époque du développement l'auricule droite a-t-elle pu se glisser entre l'aorte et la pulmonaire transposées? Je constate le fait sans pouvoir l'expliquer.

43e Observation, N° VIII (*Atlas*, *Table* IX, fig. 76, 77, 78, 79).

Les ventricules du cœur ont la forme du gros bout d'un œuf, la pointe est arrondie et l'aorte et l'artère pulmonaire sont transposées. L'oreillette droite est distendue, ses parois ne sont point épaissies, la veine cave supérieure a un diamètre intérieur de 7 millimètres, la veine cave inférieure de 11 millimètres, le trou ovale est fermé complètement et on distingue à peine ses contours, tandis que du côté de l'oreillette gauche, le trou ovale est bien dessiné. Les deux oreillettes sont normales de forme. L'aorte transposée naît du milieu de la base des ventricules et forme une crosse aortique en se recourbant à gauche et en arrière, croise la bronche gauche et se transforme en aorte thoracique. Les artères innominée, carotide gauche et sous-clavière gauche naissent régulièrement de la crosse de l'aorte, sauf la sous-clavière gauche qui naît de la paroi antérieure et non de la supérieure. L'artère pulmonaire transposée naît de la base des ventricules en arrière et à gauche de l'aorte, elle est plus forte que l'aorte transposée, se dirige droit en haut, donne l'artère pulmonaire droite, puis un gros conduit de Botal, qui s'implante dans la crosse à sa paroi postérieure inférieure vis-à-vis de la naissance de la sous-clavière gauche et enfin se transforme en artère pulmonaire gauche. L'orifice atrio-ventriculaire droit a un pourtour de 4 centimètres et le gauche de 3c,6. Ces deux orifices font communiquer les oreillettes avec les ventricules, qui ne sont pas séparés par une cloison et qui par conséquent ne forment qu'un seul gros ventricule. La valvule tricuspide a une valvule moyenne fort développée en sorte que sa plus grande largeur est de 1c,2. La valvule tricuspide semble avoir été suffisante. L'introitus du cône pulmonaire est très étroit. Il naît en avant du muscle papillaire de la valvule antérieure de la tricuspide et se termine en cul-de-sac dans l'épaisseur de la musculature de la partie moyenne supérieure de la paroi antérieure du ventricule droit. Les muscles papillaires de la tricuspide sont fortement développés. La bicuspide a une valvule intérieure large et bien développée et semble avoir été suffisante. Ses muscles papillaires sont forts, surtout ceux de la valvule intérieure.

Après avoir coupé le cœur par leur bord extérieur et réuni ces inci-

sions par la section de la pointe, nous avons fait le dessin 79. La paroi antérieure des ventricules (a) est tournée en haut et la postérieure (b) en bas. Sur le côté droit du cœur (gauche sur le dessin) nous voyons la tricuspide v. a. d. (valvula anterior dextra et dans la partie postérieure (b) à la partie gauche (à droite sur le dessin) des muscles papillaires des valvules postérieure et moyennes de la tricuspide, une forte élévation musculaire (s. v.), qui peut être envisagée comme reste de la cloison ventriculaire. Plus loin à gauche (sur le dessin à droite) nous voyons les gros muscles papillaires de la valvule intérieure de la bicuspide (v. a. s.) et ensuite un muscle papillaire moins fort, celui de la valvule extérieure (v. p. s.). Au milieu de la paroi antérieure (a) se trouve l'ouverture de l'aorte transposée (A) et au centre de la base des deux ventricules celle de l'artère pulmonaire transposée. Les valvules semi-lunaires de l'aorte transposée ont une disposition comme dans l'artère pulmonaire normale, c'est-à-dire une valvule antérieure et deux valvules postérieures, droite et gauche, derrière lesquelles naissent les deux artères coronaires correspondantes, postérieure et antérieure. A sa naissance, l'aorte transposée a un diamètre de 9 millimètres ; en aval de l'artère sous-clavière gauche 7 millimètres, après l'entrée du conduit de Botal 8 millimètres, et l'aorte thoracique 6 millimètres. Le conduit de Botal long de 3 millimètres et large de 3 millimètres est complètement fermé. L'artère pulmonaire transposée a deux valvules semi-lunaires antérieures, droite et gauche et une postérieure, à sa naissance elle a un diamètre extérieur de 1c,4 et les artères pulmonaires : droite 8 millimètres, gauche 10 millimètres. Circonférence des ventricules, base 13c,5, circonférence des ventricules par la pointe 10c,5.

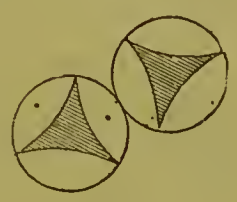

Fig. 18.

Ce cœur devait avoir appartenu à un enfant âgé d'un peu plus de deux mois, si nous le jugeons d'après sa grandeur. Le trou ovale est fermé, ainsi que le conduit de Botal. Le sang artériel et le sang veineux se mélangeaient facilement dans le ventricule commun et l'enfant pouvait vivre sans présenter de symptômes saillants d'un vice de cœur congénital.

44e Observation, N° 3336 (*Atlas*, *Table* IX, fig. 80, 81, 82,8 3).

Fille, née le 3 juillet 1870, entrée dans la maison le 6 juillet et morte le 2 août 1870. Autopsie : poids du corps 3470 grammes, taille 52 centimètres. Le cerveau est mou et finement injecté, mais les veines sont modérément remplies de sang. Méningite générale avec infiltration purrulente le long des vaisseaux sanguins. Hypérémie du foie, de la rate, des reins, de la partie supérieure de l'intestin grêle et

de l'estomac. La membrane muqueuse des intestins est anémique, légèrement gonflée, les intestins vides. Le cœur a une forme particulière avec pointe tournée à droite. L'aorte et l'artère pulmonaire sont transposées. Les veines caves se versent régulièrement dans l'oreillette droite, circonférence intérieure de la veine cave supérieure 1c,3, de l'inférieure 3 centimètres. Le trou ovale a 1c,7 de hauteur et 1c,1 de largeur, il n'est pas complètement fermé par la valvule et on trouve une ouverture semi-lunaire dans sa partie antérieure haute de 9 millmètres et large de 3 millimètres. L'orifice atrio-ventriculaire droit est complètement fermé (fig. 81). Les parois de l'oreillette droite sont hypertrophiées. L'oreillette gauche est distendue considérablement, mais ses parois ne sont point épaissies, elle est régulièrement conformée et reçoit deux grosses veines pulmonaires. L'orifice atrio-ventriculaire gauche a 4 centimètres de circonférence ; sa valvule bicuspide est bien développée, paraît être suffisante et n'est point épaissie (fig. 83).

Le ventricule droit est très petit de sorte que le cône ventriculaire est en plus grande partie formée par le ventricule gauche et le vencule droit, en forme de cône, à base tournée en haut, semble être placé dans l'épaisseur de la paroi antérieure du cône ventriculaire. La figure 82 montre que la cavité du ventricule droit mesure à peine 2 centimètres et que dans sa partie supérieure se trouve dans la cloison ventriculaire une ouverture ronde, de 1 centimètre de diamètre. De la partie supérieure droite de la cavité du ventricule droit naît l'aorte transposée, munie de valvules semi-lunaires non épaissies et disposées comme dans une artère pulmonaire normale. Les artères coronaires du cœur naissent derrière les valvules semi-lunaires postérieures, droite et gauche. A son origine, l'aorte transposée a 8 millimètres de diamètre, elle monte en haut et à droite, en avant et à droite de la forte artère pulmonaire transposée, se rétrécit en montant et à 1c,8 de hauteur (7 millimètres de diamètre extérieur) se transforme en arc aortique, qui donne les bronches normales (innominée, carotide et sous-clavière gauches) par sa paroi inférieure se réunit au conduit de Botal, long de 8 millimètres et large de 4 millimètres et parfaitement perméable et se transforme en aorte thoracique de 16 millimètres de circonférence intérieure. L'artère pulmonaire naît du ventricule gauche comme une aorte normale, ses valvules semi-lunaires sont disposées régulièrement ; elle forme un gros tronc artériel aplati d'avant en arrière large de 1c,5 et épais de 0c,7. A 1c,5 de hauteur naissent les deux artères pulmonaires, droite et gauche et se transforme en conduit de Botal.

Circonférence des ventricules, base 10 centimètres (ventricule droit 2 cent., ventricule gauche 8 cent.), circonférence des ventricules par la pointe 10c,5 (ventricule droit 2c,5, ventricule gauche 8 cent.).

La bicuspide, les valvules semi-lunaires de l'artère pulmonaire trans-

posée, ainsi que l'endocarde du ventricule gauche, ne sont point épaissis, tandis que dans le ventricule droit, les quelques restes d'une valvule tricuspide et l'occlusion de l'orifice atrio-ventriculaire droit indiquent sûrement un processus inflammatoire dans le cœur droit pendant la période fœtale.

Ce cœur appartenait à une fille bien développée qui vécut trente jours. Les voies fœtales — trou ovale et conduit de Botal — sont restées largement ouvertes.

45e Observation, N° 8714 (*Atlas*, *Table* X, fig. 84).

Garçon, né le 12 décembre, admis le même jour : Poids du corps 3200 grammes, taille 48 centimètres, circonférence de la tête 35 centimètres, du thorax 35 centimètres. Les premiers jours l'enfant ne présentait aucun signe d'une affection du cœur, il était faible, flasque, mais prenait assez bien le sein de la nourrice. Le 20 décembre, il devint plus faible et fut transporté à l'infirmerie. Le lendemain on constata une pneumonie droite très étendue et des battements de cœur très forts avec cyanose de la face. Mort le 24 décembre.

Autopsie : poids du corps 2950 grammes, taille 49 centimètres, circonférence de la tête 33 centimètres, du thorax 28 centimètres. Hypérémie très intense des deux poumons. Les vaisseaux coronaires sont fortement injectés, les ventricules présentent la forme du bout pointu d'un œuf, la pointe est formée par le ventricule gauche et tout le cœur est rempli de caillots sanguins.

Circonférence des ventricules, base 14c,5 (ventricule droit 4 cent., ventricule gauche 10c,5), circonférence des ventricules par la pointe 11c,5 (ventricule droit 3 centimètres, ventricule gauche 8c,5). Épaisseur des parois du ventricule droit 4 millimètres, gauche 9 millimètres. L'oreillette droite a des parois fortes, jusqu'à 2 millimètres d'épaisseur, les veines caves se versent régulièrement dans l'oreillette, la supérieure a une circonférence intérieure de 1c,8, l'inférieure 2c,4. Le trou ovale a 1c,4 de hauteur et 0c,9 de largeur et sa valvule adhère au bord antérieur du trou ovale et forme un treillage à grosses mailles en laissant en haut et en bas un segment ouvert de 2 à 2,5 millimètres de hauteur, qui établissent une large communication entre les deux oreillettes. Du côté du ventricule l'oreillette droite est *fermée complètement*. Le ventricule droit n'est composé que du cône pulmonaire et une cavité triangulaire avec quelques filaments et un reste de valvule tricuspide. Les parties du cône peuvent être assez bien distinguées, sa paroi postérieure a 6 millimètres d'étendue. Immédiatement en arrière du bord inférieur de la paroi postérieure du cône pulmonaire se trouve une ouverture dans la cloison ventriculaire. Cette ouverture est ronde, de

7 millimètres de diamètre et dans sa partie inférieure, probablement des restes de la tricuspide, quelques filaments membraneux sont tendus devant l'entrée de l'ouverture, mais ne sont pas liés avec les filaments de la valvule bicuspide. Le cône pulmonaire donne naissance à une aorte transposée large de 8 millimètres de diamètre qui se dirige droit en haut en s'inclinant légèrement à droite dans sa partie supérieure. A 2 centimètres de son issue elle donne les artères réglementaires et se rétrécit jusqu'à un diamètre extérieur de 2 millimètres qu'elle conserve sur une étendue de 5 millimètres, ensuite elle se réunit au conduit de Botal et s'élargit jusqu'à un diamètre extérieur de 8 millimètres. L'aorte thoracique a 7 millimètres de diamètre.

L'oreillette gauche est un peu hypertrophiée, régulièrement disposée et reçoit deux veines pulmonaires droites et deux gauches. L'orifice atrio-ventriculaire gauche a 5c,2 de circonférence, la bicuspide est bien formée, mais son bord libre est un peu épaisssi. L'artère pulmonaire transposée naît comme une aorte normale du ventricule gauche, se trouve à cheval sur l'ouverture dans la cloison ventriculaire et forme un tronc artériel court et gros de 1c,1 de diamètre et haut de 1c,8, donne les deux artères pulmonaires et se termine en conduit de Botal long de 3 millimètres et large de 4 millimètres parfaitement ouvert. Les valvules semilunaires de l'aorte transposée sont disposées comme dans une artère pulmonaire normale et celles de la pulmonaire transposée comme dans une aorte normale. Les artères coronaires naissent de l'aorte transposée derrière les valvules postérieures, gauche et droite.

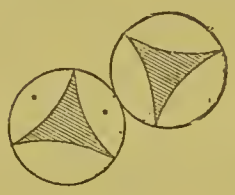

Fig. 19.

Dans cette observation l'enfant était assez bien nourri, mais petit et faible. Il n'a vécu que douze jours. En comparant cette observation avec la précédente nous ne trouvons pas la forme de celle-là bizarre, mais par contre une aorte bien plus faible de calibre que la pulmonaire transposée et un fort rétrécissement de l'isthme de l'aorte. L'hypertrophie du ventricule gauche est aussi très considérable.

En résumant toutes ces observations nous voyons que même dans les cas de transposition des gros troncs artériels on trouve toujours quelques restes d'endocardite fœtale, ne fût-ce qu'en forme d'épaississement du bord libre de la valvule tricuspide. Dans les cas compliqués les preuves d'une endocardite fœtale du cœur droit sont bien plus importantes. Les transpositions des

gros troncs artériels sont incompatibles avec la vie de l'enfant, mais lorsque le trou ovale reste largement ouvert ou qu'il y a une ouverture plus ou moins grande dans la cloison ventriculaire les enfants peuvent vivre plus longtemps.

Quant au diagnostic, je crois qu'il est possible dans certains cas tout à fait exceptionnels. Les symptômes suivants sont à relever : cyanose, hypertrophie considérable du cœur, choc fort en dehors et en-dessous du mamelon, bruits systolique un peu assourdi et le bruit diastolique pulmonaire et aortique nets, propagés et forts.

L'observation suivante est un cas de transposition des gros troncs artériels, qui ne ressemble point aux précédents.

46e Observation, N° Roman F... (*Atlas*, *Table* X, fig. 85, 86, 87, 88 et 89).

Garçon, né le 23 juillet 1885, est entré dans la maison le 5 octobre de la même année. Poids du corps 4180 grammes, taille 54 centimètres, circonférence de la tête 37 centimètres, du thorax 36 centimètres. Voix éteinte, respiration accélérée faible, mais vésiculaire, sifflement au larynx pendant les cris de l'enfant (spasme de la glotte ?), toux fréquente, pas de fièvre. Le 8 octobre il y a eu des râles sibilants dans les deux poumons; tétait bien. L'enfant est mort le 3 décembre âgé de quatre mois et demi. On ne trouve aucune note sur l'état du cœur ; l'enfant n'avait pas de fièvre, mais dépérissait visiblement et le 3 décembre il ne pesait plus que 3600 grammes.

Le cône ventriculaire est plus large que long (3c,8 de longueur et 5 centimètres de largeur), sa pointe est légèrement arrondie et formée par les deux ventricules.

Circonférence des ventricules-base 15 centimètres (ventricule droit 8 cent., ventricule gauche 7 cent), circonférence des ventricules par la pointe 9c,5 (ventricule droit 5 cent., ventricule gauche 4c,5). L'aorte et l'artère pulmonaire sortent de leurs ventricules respectifs, mais l'aorte sort de la partie antérieure du ventricule gauche comme une artère pulmonaire normale du cône pulmonaire et se porte en haut et à droite, tandis que l'artère pulmonaire sort du ventricule droit comme une aorte normale, seulement elle se trouve placée en arrière et à droite de l'aorte et se dirige en haut et un peu à gauche en croisant obliquement l'aorte par derrière. Les oreillettes sont remplies de sang, les auricules sont bien développées et l'auricule droite recouvre en partie la paroi latérale et l'artère pulmonaire. L'oreillette droite est normale de forme, les veines caves se versent régulièrement

dans l'oreillette; circonférence intérieure de la veine cave supérieure 1c,6, inférieure 3 centimètres. Le trou ovale a 1 centimètre de hauteur et 0c,8 de largeur et une valvule large de 0c,6 qui permet une communication entre les deux oreillettes. Les parois de l'oreillette droite sont un peu épaissies, l'orifice atrio-ventriculaire droit a 5c,8 de circonférence et se ferme par une valvule bicuspide non épaissie, ressemblant parfaitement à une bicuspide normale (fig. 87). Les muscles papillaires du ventricule droit sont gros et forts. Derrière la valve interne se trouve l'introitus de l'artère pulmonaire de 1 centimètre de diamètre intérieur. La cloison ventriculaire ne mesure que 1c,8, et dans sa partie supérieure présente une ouverture ovalaire large de 1 centimètre et haute de 4 millimètres. Le bord supérieur de l'ouverture de la cloison ventriculaire est formé par un faisceau musculaire large de 4 millimètres, qui le sépare de l'entrée de la pulmonaire, de sorte que cette dernière ne se trouve pas être à cheval sur l'ouverture. La hauteur de toute la cloison ventriculaire (en y ajoutant l'ouverture) est de 2c,6. La paroi du ventricule droit est hypertrophiée et mesure jusqu'à 7 millimètres d'épaisseur.

L'oreillette gauche est distendue, ses parois sont épaissies, mais sa conformation est normale. Les veines pulmonaires au nombre de quatre, sont élargies et distendues. L'orifice atrio-ventriculaire gauche a un pourtour de 2c,8 et se ferme par une valvule dont les parties sont épaissies et soudées de la sorte qu'on peut admettre une valvule tricuspide. Le ventricule gauche est petit, ses parois sont hypertrophiées jusqu'à 8 millimètres d'épaisseur. Sa cavité se présente en forme de cône à base tournée en haut (fig. 88) et mesure jusqu'à 2 centimètres de hauteur. Au sommet de ce cône, sur la paroi postérieure, se trouve un muscle papillaire gros et court qui donne des filaments tendineux aux parties antérieures et postérieures de la valvule atrio-ventriculaire gauche. La partie moyenne de cette valvule recouvre en partie l'ouverture de la cloison ventriculaire et donne des filaments tendineux qui s'insèrent au bord supérieur de l'ouverture sur sa face droite. L'aorte qui sort du coin antérieur, supérieur du ventricule gauche possède un cône qui ressemble à un cône pulmonaire normal. La paroi postérieure de ce cône mesure 4 millimètres et l'antérieure 1c,6 (fig. 89). En sortant de ce cône, l'aorte a un diamètre extérieur de 1 centimètre et elle est munie de trois valvules semi-lunaires, qui sont épaissies comme tout l'endocarde du ventricule gauche. L'aorte après sa sortie du ventricule gauche se dirige en haut et un peu à droite et croise l'artère pulmonaire par devant. A la hauteur de 2c,3 elle se convertit en crosse aortique, donne les trois branches normales: innominée, carotide et sous-clavières gauches très approchées les unes des autres et se rétrécit jusqu'à de 5 millimètres de diamètre extérieur. Elle conserve ce diamètre sur une longueur 5 millimètres, reçoit le conduit de Botal

par sa paroi inférieure, et en aval de ce dernier s'élargit jusqu'à 7 millimètres de diamètre intérieur, qui est celui de l'aorte thoracique. L'artère pulmonaire est placée en arrière et à droite de l'aorte, forme un tronc artériel gros (1c,3 de diamètre extérieur), qui se dirige presque verticalement en haut, en montant s'aplatit un peu d'avant en arrière, et s'élargit à droite et à gauche en donnant naissance aux artères pulmonaires droite et gauche pour se diviser définitivement à une hauteur de 2c,3. Le conduit de Botal sort de la partie gauche supérieure du tronc artériel près de la racine de l'artère pulmonaire gauche et il a une longueur de 5 millimètres et une largeur de 3 millimètres, mais il est complètement fermé. Les valvules semilunaires sont disposées de la sorte que l'aorte a deux valvules postérieures, gauche et droite, derrière lesquelles prennent naissance les artères coronaires intérieure et postérieure et une valvule antérieure, et dans l'artère pulmonaire elles sont placées à l'envers, une postérieure et deux antérieures.

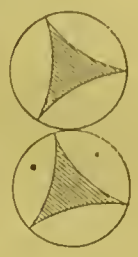

Fig. 20.

Dans cette observation nous trouvons aussi les restes d'une endocardite fœtale.

47e Observation, N° 7884 (*Atlas*, *Table* XI, fig. 90, 91, 92 et 93).

Fille, née le 14 décembre 1880, entrée dans la maison le même jour, poids du corps 4320 grammes, taille 52c,5, circonférence de la tête 36 centimètres, du thorax 35c,5. Le 17 décembre l'enfant fut transportée à l'infirmerie, elle n'avait pas de cyanose, les bruits du cœur étaient faibles, retardés et n'étaient accompagnés d'aucun souffle pathologique, le pouls était imperceptible. A la percussion on ne trouva aucune matité cordiale du côté droite du sternum. Le 19 décembre, le médecin ordinateur (Dr Kolésinski) compte 64 pulsations par minute, le 27 il trouve que les bruits du cœur sont purs. Le 7 janvier, l'enfant eut de la toux, des râles muqueux fins et sibilants dans les deux poumons et les bruits étaient moins clairs. A la suite du catarrhe des branches se développa une bronchopneumonie et l'enfant mourut le 20 février 1881 sans avoir présenté de symptômes particuliers du côté du cœur autres que ceux énoncés plus haut. La température qui avait été prise depuis le 2 février, était régulièrement plus élevé le soir que le matin et n'avait jamais atteint plus de 38c,6 le soir.

Autopsie : Enfant âgée de cinquante-huit jours, poids du corps 3730 grammes, taille 60 centimètres, circonférence de la tête 36 centimètres, du thorax 31 centimètres. Hypérémie des méninges, cerveau non œdématié, ramollissement purulent de la glande sous-maxillaire droite, hypérémie des poumons, enduit séro-purulent sur la surface

des deux poumons, et dans les parties postérieures des deux poumons on trouve des foyers bronchopneumoniques confluents en grande partie.

Le cœur est plus large que haut et ressemble à un gros rein placé horizontalement (fig. 90), l'artère pulmonaire et l'aorte sont transposées, mais sortent de leurs ventricules correspondants. Les oreillettes sont régulièrement formées, les veines caves se versent normalement dans l'oreillette droite. Le ventricule droit est muni d'une valvule tricuspide (fig. 92) et l'artère pulmonaire transposée prend naissance dans le ventricule droit comme une aorte normale dans le ventricule gauche. Le trou ovale est complètement fermé. Dans la partie supérieure de la cloison ventriculaire, se trouve une ouverture qui permet le passage d'une forte sonde. L'oreillette gauche reçoit deux veines pulmonaires droites et une grosse veine gauche, Épaisseur des parois du ventricule droit 5 millimètres, gauche 8 millimètres. Le ventricule gauche a une valvule bicuspide assez bien formée (fig. 93) et devant sa valvule antérieure on trouve une espèce de cône pulmonaire, qui mène dans l'aorte transposée.

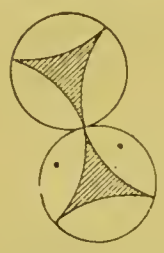
Fig. 21.

L'artère pulmonaire transposée sort de la partie postérieure du ventricule droit et se trouve placée en arrière et à droite de l'aorte transposée qui naît de l'angle supérieur, antérieur du ventricule gauche. L'artère pulmonaire transposée se ramifie en artère pulmonaire droite et gauche ; cette dernière passe derrière et au-dessous de la crosse aortique et donne de sa paroi supérieure un conduit de Botal long de 9 millimètres et large de 4 millimètres, complètement oblitéré. L'aorte transposée forme une crosse qui contourne la bronche gauche, donne naissance aux artères anonyme, carotide et sous-clavière gauches et se transforme en aorte thoracique normale (fig. 90). Les valvules semi-lunaires sont disposées comme dans les artères normales. Les artères coronaires sortent derrière les valvules semi-lunaires de l'aorte transposée, postérieure et antérieure gauche. Mesures prises sur le cœur frais : diamètre du cœur 6 centimètres, hauteur 4c,9. Circonférence de la base des ventricules 18 centimètres, circonférence par la pointe 13 centimètres (ventricule droit 6 cent., ventricule gauche 7 cent.).

Ce cœur est d'une forme particulière et ne ressemble à celui de l'observation précédente que par la position anormale (transposition) des troncs artériels, qui, tout en étant transposés, prennent naissance de leurs ventricules respectifs.

STÉNOSES ET ATRÉSIES DE L'ARTÈRE PULMONAIRE

Les sténoses et les atrésies de l'artère pulmonaire présentent de grandes variétés, qui dépendent soit des complications, soit de l'époque de la vie intra-utérine à laquelle elles se sont formées.

48e Observation, N° 36 (*Atlas*, *Table* X, fig. 94).

Juillet 1871. — Cœur à pointe arrondie formée par les deux ventricules.

Circonférence des ventricules : base 10 centimètres (ventricule droit 5c,5, ventricule gauche 4c,5), circonférence des ventricules par la pointe 9 centimètres (ventricule droit 4c,3, ventricule gauche 4c7).

L'oreillette droite est normale, le trou ovale est presque fermé et permet de faire passer obliquement une sonde fine par l'ouverture dans la partie antérieure de sa valvule. L'orifice atrio-ventriculaire a 4 centimètres de circonférence, la tricuspide est normale, non épaissie, le cône pulmonaire est rétréci, sa paroi postérieure mesure 7 millimètres et son bout artériel a un pourtour intérieur de 15 millimètres. L'artère pulmonaire n'a que deux valvules sigmoïdes, une droite, l'autre gauche. Leur bord libre mesure 8 millimètres. En sortant du cône pulmonaire l'artère pulmonaire n'a que 6 millimètres de diamètre, donne les deux artères pulmonaires et se transforme en conduit de Botal long de 5 millimètres et large de 2 millimètres à peine. Le conduit de Botal est fermé du côté de l'artère pulmonaire, mais du côté de l'aorte il est ouvert pour une sonde fine sur une étendue de 2 à 3 millimètres. Les parois du ventricule droit ont une épaisseur jusqu'à 6 millimètres et celles du ventricule gauche 5 millimètres. L'oreillette et le ventricule gauches sont régulièrement disposés, l'orifice atrio-ventriculaire mesure 3 centimètres au pourtour. L'aorte a une issue normale ; elle à 1c,3 de diamètre à la racine, 1c,1 à la crosse, donne les artères réglementaires, se rétrécit peu à peu jusqu'à un diamètre intérieur de 6 millimètres en aval du conduit de Botal. aorte thoracique 6 millimètres de diamètre intérieur.

Malgré la sténose de la pulmonaire nous voyons que les voies fœtales (trou ovale et conduit de Botal) sont fermées comme dans un cœur normal. L'existence d'une endocardite fœtale n'est pas prouvée.

49e Observation, N° 8536 (*Atlas*, *Table* XI, fig. 95, 96 et 97).

Garçon, né le 20 décembre 1882, reçu dans la maison le 24 décembre. Poids du corps 2700 grammes, taille 48 centimètres, circonférence de la tête 32c,5, de la poitrine 30 centimètres. Pas de cyanose, léger ictère, tette bien. Le cœur me semble un peu augmenté de volume et légèrement déplacé en bas et à gauche. La matité cordiale commence au bord gauche du sternum à partir de la seconde côte et s'étend en bas à 1c,5 au-dessus du mamelon gauche. Le choc du cœur se perçoit distinctement dans le quatrième espace intercostal, plus faiblement dans le cinquième, mais encore fort distinctement. Les contractions sont rythmiques, le premier bruit est accompagné d'un fort bruit de souffle, surtout à la pointe du cœur et correspondant à la face antérieure du ventricule droit. Ce souffle systolique s'entend mieux le long de l'artère pulmonaire que le long de l'aorte. Le bruit diastolique est court et se perçoit plus distinctement au bord droit du sternum au niveau de la seconde côte, que sur le bord gauche à cette même hauteur.

Le 6 janvier 1883 il présentait des signes de cyanose, le volume du cœur s'était augmenté, surtout du côté droit, de sorte que la matité cordiale s'étendait jusqu'au bord droit du sternum et le choc du cœur était plus fort dans le cinquième espace intercostal que dans le quatrième et à un centimètre en dehors du mamelon gauche. Le 20 février l'enfant pesait 2950 grammes. Le lendemain il se développa une pleurésie droite dont l'enfant mourut le 27 février. Cet enfant avait donc vécu deux mois. A l'autopsie, il pesait 2670 grammes, taille 35 centimètres, circonférence de la tête 34 centimètres, du thorax 30 centimètres. Les veines de la tête et du cou sont gorgées de sang foncé, dans le côté droit du thorax on trouve environ 60 grammes d'un exsudat séreux légèrement purulent. Le cœur ne semble pas augmenté de volume, la pointe s'étend jusqu'au cinquième espace intercostal à gauche du mamelon gauche. La pointe du cœur n'est pas arrondie et formée par le ventricule gauche. L'oreillette droite est fortement distendue par des caillots de sang, mais régulièrement formée.

La valvule du trou ovale est fenestrée par des ouvertures de différents diamètres (2 à 4 millimètres). L'orifice atrio-ventriculaire droit n'a que 2c,5 de circonférence, le ventricule droit est atrophié et n'a que 1c,5 de hauteur. La valvule tricuspide est atrophiée et ses valvules atteignent à peine 3 millimètres de largeur, les muscles papillaires sont grêles et la paroi du ventricule n'a que jusqu'à 2 millimètres d'épaisseur. Le cône pulmonaire est rétréci et son endocarde, de même que celui de tout le ventricule droit est épaissi. La paroi postérieure du cône a 7 millimètres d'étendue, et du côté artériel elle a

17 millimètres de circonférence. Les valvules semi lunaires de l'artère pulmonaire sont épaissies, disposées régulièrement et soudées entre elles pour le point de jonction, de sorte qu'elles rétrécissent le calibre de l'artère pulmonaire jusqu'à une circonférence de 8 millimètres. L'artère pulmonaire est peu forte, donne les deux artères pulmonaires, droite et gauche, et se transforme en conduit de Botal long de 7 millimètres, large de 1 millimètre et complètement oblitéré. L'oreillette gauche est aussi fortement distendue par du sang et normale de forme, l'orifice atrio-ventriculaire gauche a 3c,7 de circonférence, la valvule intérieur de la bicuspide est fort développée et atteint une largeur jusqu'à 1 centimètre. Épaisseur de la paroi du ventricule gauche 7 millimètres et hypertrophie de tout le ventricule. L'aorte a une issue normale, elle est large (1 cent. de diamètre extérieur) donne les branches normales, se rétrécit (8 millimètres de diamètre) en amont du conduit de Botal et se transforme en aorte thoracique (7 millimètres).

Circonférence des ventricules, base 9 centimètres (ventricule droit 2c,5, ventricule gauche 6c,5), circonférence des ventricules par la pointe 8 centimètres (ventricule droit 1c,5, ventricule gauche 6c,5).

Dans cette observation il y a une sténose valvulaire de l'artère pulmonaire avec atrophie du ventricule droit. Le conduit de Botal est rétréci, mais par contre le trou ovale est resté suffisamment ouvert pour permettre le mélange du sang artériel avec le sang veineux. L'absence de cyanose dans les deux premières semaines de la vie s'explique peut-être par l'oblitération du conduit de Botal.

Les trois observations suivantes présentent des cœurs avec atrésie complète des artères pulmonaires.

50e Observation, N° XXIII (*Atlas*, *Table* XI, fig. 98 et 99).

Cœur à forme globulaire formé en plus grande partie par le ventricule gauche. Épaisseur des parois du ventricule droit 7 millimètres, gauche 5 millimètres.

Circonférence des ventricules, base 8 centimètres (ventricule droit 3 cent., ventricule gauche 5 cent.), circonférence des ventricules par la pointe 8 centimètres (ventricule droite 2 cent., ventricule gauche 6 cent.). L'oreillette droite est formée régulièrement mais se rétrécit considérablement vers l'orifice atrio-ventriculaire. Le trou ovale est presque complètement fermé par sa valvule qui proémine considérablement dans la cavité de l'oreillette gauche. Dans sa partie

antérieure postérieure la valvule a une échancrure semi-lunaire dont la corde mesure 5 millimètres. Circonférence intérieure de la veine cave supérieure 18 millimètres, inférieure 26 millimètres. Les parois de l'oreillette droite sont hypertrophiées, surtout celles de l'auricule droite. L'orifice atrio-ventriculaire droit a la forme d'une fente large de 3 millimètres (circonférence 6 millimètres). Le ventricule droit est très petit, ne mesure que 5 millimètres de hauteur, ayant des parois excessivement fortes (jusqu'à 7 mm. d'épaisseur). La valvule tricuspide est atrophiée et ne mesure que 1 millimètre de largeur, le cône pulmonaire du côté du ventricule se présente en ouverture ovale et aplatie de 3 millimètres de hauteur, la paroi postérieure du cône n'a que 3 millimètres d'étendue. L'artère pulmonaire naît du cône pulmonaire, est munie de trois valvules semi-lunaires régulièrement disposées, mais soudées entre elles au point de former une cloison membraneuse qui sépare complètement le cône pulmonaire de l'artère. Cette dernière ayant un diamètre extérieur de 5 millimètres sur une longueur de 14 millimètres, se divise en artères pulmonaires droite et gauche et se transforme en conduit de Botal long de 5 millimètres et large de 3 millimètres parfaitement perméable.

L'oreillette gauche reçoit deux veines droites et une gauche très large, est normale de forme et de construction et communique avec l'oreillette droite par l'ouverture dans la valvule du trou ovale. L'orifice atrio-ventriculaire gauche a 26 millimètres de circonférence, la cloison ventriculaire mesure 2 centimètres de hauteur. La bicuspide n'est point épaissie, normale de forme. L'aorte a une issue normale mesure 1 centimètre de diamètre à sa racine, mais en montant en haut et à droite elle se dilate jusqu'à 14 millimètres de diamètre, en amont de l'innominée son diamètre est de nouveau de 10 millimètres. Après avoir donné les branches réglementaires, la crosse se rétrécit jusqu'à un diamètre de 5 millimètres, reçoit le conduit de Botal, ne se dilate pas et se transforme en aorte thoracique, qui a 16 millimètres de circonférence intérieure.

Les suites de l'endocardite fœtale sont : atrésie valvulaire de l'artère pulmonaire, atrophie du ventricule droit et hypertrophie du ventricule gauche. Les voies fœtales restent ouvertes. Hypertrophie de l'aorte.

51e Observation, N° XIV (*Atlas*, *Table* XII, fig. 10C).

Cœur à pointe arrondie formée par le ventricule gauche avec une échancrure au bord droit, qui délimite le ventricule droit.

Circonférence des ventricules — base 9 centimètres (ventricule

droit 4c,5, ventricule gauche 4c,5), circonférence des ventricules par la pointe, 9 centimètres (ventricule droit 3 cent., ventricule gauche 6 cent.). Épaisseur de la paroi du ventricule droit 12 millimètres, gauche 8 millimètres. L'oreillette droite est normale de forme, le trou ovale est fermé en partie. Circonférence intérieure de la veine cave inférieure 22 millimètres, supérieure 17 millimètres. Les parois de l'oreillette sont un peu hypertrophiées, l'orifice atrio-ventriculaire droit a 18 millimètres de pourtour, la valvule tricuspide semble épaissie, fort petite, mais suffisante pour la petite cavité (15 mm. de hauteur) du ventricule droit. L'endocarde de ce ventricule est un peu épaissi. Le cône pulmonaire est rétréci et raccourci. Sa paroi postérieure ne mesure que 2 millimètres et son diamètre intérieur 3 millimètres. Du côté du cône l'artère pulmonaire est fermée par soudure des valvules semi-lunaires. L'artère pulmonaire a une circonférence intérieure de 1 centimètre, donne les deux artères pulmonaires (3 mm. de diamètre extérieur) et se transforme en conduit de Botal long de 3 millimètres et large de 3 millimètres, mais parfaitement perméable.

L'oreillette gauche reçoit quatre veines pulmonaires et est normale de forme, mais distendue. L'orifice atrio-ventriculaire gauche a 4 centimètres de circonférence, la bicuspide est bien développée et l'endocarde de tout le ventricule gauche n'est point épaissi. Hauteur de la cloison ventriculaire 18 millimètres. L'aorte naît régulièrement du ventricule gauche ayant un diamètre extérieur de 1 centimètre ; vers la crosse elle se rétrécit jusqu'à un diamètre de 7 millimètres, donne les branches : artères innominée et carotide gauche et puis deux artères d'un peu plus de 1 millimètre de diamètre, reçoit le conduit de Botal, conserve son diamètre de 7 millimètres et se transforme en aorte thoracique large de 6 millimètres. Les valvules semilunaires de l'aorte sont normales, ainsi que l'issue des artères coronaires.

Cette observation est presque identique à la précédente, mais au lieu de la sous-clavière gauche on trouve deux petites artères.

52e Observation, N° XXX (*Atlas*, *Table* XII, fig. 101 et 102).

Le cœur a une forme ovalaire à pointe arrondie formée par le ventricule gauche. Épaisseur des parois du ventricule droit 9 millimètres, gauche 5 millimètres.

Circonférence des ventricules, base 11 centimètres (ventricule droit 4 cent., ventricule gauche 7 cent.), circonférence des ventricules par la pointe 10 centimètres (ventricule droit 2 cent., ventricule gauche 8 cent.). L'oreillette droite est bien conformée, ses parois sont épaissies et l'endocarde aussi. Diamètre intérieur de la veine cave supérieure 5 millimètres, inférieure 7 millimètres, le trou ovale est largement ouvert 12 millimètres de hauteur et 8 millimètres de largeur, la valvule

d'Eustache et très développée, large, munie d'ouvertures de différentes formes ce qui lui donne l'aspect d'un treillage, la valvule du trou ovale n'a que 2 millimètres de largeur et se présente aussi en forme de treillage. L'orifice atrio-ventriculaire droit n'a que 15 millimètres de pourtour, la tricuspide est atrophiée, épaissie, mais ses différentes valvules peuvent encore être bien distinguées. Le ventricule droit a une hauteur de 7 millimètres. Le cône pulmonaire se termine en cul-de-sac à son bout pulmonaire, il est aplati d'avant en arrière et placé dans l'épaisseur de la paroi antérieure du ventricule. L'artère pulmonaire est fermée du côté du cône, mesure 3 millimètres de diamètre à sa racine, se dirige en haut et à gauche ; à 11 millimètres donne naissance aux deux artères pulmonaires et se transforme en conduit de Botal long de 4 millimètres et large de 3 millimètres. Du côté de l'aorte ce conduit a la forme d'un entonnoir qui laisse à peine pénétrer une sonde de 1 millimètre de largeur dans l'artère pulmonaire commune. L'oreillette gauche a presque le double de la grandeur de l'oreillette droite, ses parois sont un peu épaissies et elle reçoit deux veines pulmonaires droites et deux gauches. L'orifice atrio-ventriculaire gauche a 40 millimètres de pourtour, la bicuspide semble suffisante, est normale de forme et épaissie. Les muscles papillaires sont hypertrophiés, leurs cordes tendineuses sont plus longues que d'ordinaire surtout celles de la valvule intérieure. L'aorte large de 9 millimètres de diamètre naît normalement du ventricule gauche, se dirige à droite et en haut, s'élargit jusqu'à 11 millimètres de diamètre et se transforme en crosse, d'où naissent les artères anonyme, carotide et sous-clavière gauches, puis l'aorte n'ayant que 8 millimètres de diamètre, reçoit le conduit de Botal par sa paroi inférieure, se rétrécit encore (6 mm.) et se transforme en aorte thoracique. Les valvules semi-lunaires de l'aorte sont régulièrement disposées, les artères coronaires naissent normalement et sont très fortes. L'artère coronaire antérieure contourne le ventricule droit atrophié.

Il faut croire que dans ce cas l'endocardite a été plus récente pendant la vie fœtale, que dans l'observation précédente, car l'atrésie de la pulmonaire est plus solide et le cône pulmonaire fort rétréci. Il faut remarquer aussi que le conduit de Botal est plus étroit et plus en voie d'évolution que dans les observations précédentes.

53e Observation, N° 3793 (*Atlas*, *Table* XII, fig. 103 et 104).

Garçon, né le 10 juillet 1871, entré le 21 juillet, mort le 17 août 1871. Pendant la vie on avait fait le diagnostic : atélectasie pulmonaire.

Autopsie. Poids du corps 2570 grammes, taille 50 centimètres. Œdème des extrémités inférieures surtout des pieds et de la jambe. Forte injection des vaisseaux des méninges, la substance du cerveau est molle légèrement imbibée de sang. Le cœur a une position presque verticale, sa pointe atteint le bord inférieur du cartilage de la quatrième côte. Les veines du cou sont fort distendues, l'oreillette droite est distendue de sorte que la distance entre les deux veines caves mesure 2c,8. Diamètre latéral du cœur à sa base 4 centimètres d'avant en arrière 2c,8, diamètre vertical des ventricules 3c,5, hauteur de l'oreillette droite 3 centimètres. Circonférence intérieure de l'aorte thoracique 15 millimètres, de la racine de l'artère pulmonaire 10 millimètres, du conduit de Botal 6 millimètres ; diamètre extérieur de la veine cave supérieure 9 millimètres, inférieure 10 millimètres, de la racine de l'aorte 9 millimètres, de la crosse 8 millimètres, en amont du conduit de Botal 6 millimètres, en aval 6 millimètres. Trou ovale : hauteur 10 millimètres, largeur 9 millimètres. La valvule du trou ovale proémine dans la cavité de l'oreillette gauche et dans sa partie antérieure on trouve une ouverture ovalaire large de 5 millimètres. L'orifice atrio-ventriculaire droit n'a que 2 millimètres de diamètre, la cavité du ventricule droit est très petite, de forme conique et tapissée d'un endocarde épaissi, tendineux. Les valvules de la tricuspide sont épaissies et soudées entre elles, ce qui produit le grand rétrécissement de l'orifice atrio-ventriculaire. La paroi du ventricule droit atteint jusqu'à 15 millimètres d'épaisseur. Le cône pulmonaire se rétrécit en entonnoir du côté de l'artère pulmonaire où il est complètement fermé par la soudure des valvules semi-lunaires.

L'oreillette gauche reçoit quatre veines pulmonaires, est normale de forme, l'orifice atrio-ventriculaire droit a 3c,9 de pourtour; bicuspide normale, hauteur de la cloison ventriculaire 2c,6. Les valvules semi-lunaires de l'aorte sont régulièrement disposées, les branches artérielles de la crosse aortique sont normales. Épaisseur de la paroi du ventricule gauche 7 millimètres.

Dans les parties postérieures des poumons on trouve hypérémie et atélectasie lobulaire, non confluente, le foie et la râte sont hypérémiés et augmentés de volume. Catarrhe chronique du côlon avec épaississement de la muqueuse. Stase veineuse des veines mésentériques.

En faisant le dessin d'après le cœur conservé dans l'esprit-de-vin voici ce qu'il faut noter. L'oreillette droite et son auricule sont hypertrophiées, le trou ovale mesure 9 millimètres de hauteur et 6 millimètres de largeur et dans la partie antérieure de la valvule se trouve une ouverture ovalaire de 5 millimètres de hauteur et de 2 millimètres de largeur. L'orifice atrio-ventriculaire droit a 15 millimètres de circonférence, la tricuspide est atrophiée. Épaisseur des parois du ventricule droit 10 millimètres, la cavité du ventricule droit peut loger un petit

pois, elle a 6 millimètres de hauteur et 8 millimètres de largeur. Le cône pulmonaire est atrophié et fermé du côté de l'artère pulmonaire par la soudure des valvules semi-lunaires, qui ne peuvent plus être distinguées. L'artère pulmonaire a une circonférence intérieure de 10 millimètres, donne deux artères pulmonaires un peu grêles et se transforme en conduit de Botal long de 5 millimètres et de 2 millimètres de diamètre intérieur.

Circonférence des ventricules, base 9c,5 (ventricule droit 3c,5, ventricule gauche 6 cent.), circonférence des ventricules par la pointe 8c,5 (ventricule droit 3 cent., ventricule gauche 5c,5) Épaisseur de la paroi du ventricule gauche 6 millimètres. L'oreillette gauche est normale, l'orifice atrio-ventriculaire a 3c,7 de pourtour, bicuspide normale, hauteur de la cloison 2c,4. L'aorte sort régulièrement du ventricule gauche, est normale de disposition et présente les mesures suivantes : diamètre extérieur, racine 9 millimètres, aorte ascendante 7 millimètres, en amont du conduit de Botal 6 millimètres, en aval 5 millimètres et circonférence intérieure de l'aorte thoracique 15 millimètres. Les branches artérielles de la crosse aortique sont normales.

Ce cœur qui est d'un enfant de trente-huit jours ressemble au précédent. Les mesures ont été prises deux fois et l'on voit que l'esprit-de-vin exerce son action sur les parties musculaires du cœur, mais que les artères et les veines ne deviennent pas plus étroites qu'elles n'ont été à l'état frais.

54e Observation, N° 3093 (*Atlas*, *Table* XII, fig. 105, 106 et 107).

Fille, née le 4 mai 1882, entrée dans la maison le 12 mai. Poids du corps 3150, taille 47 centimètres, circonférence de la tête 32c,5, du thorax 30 centimètres. Cyanose qui augmente pendant les cris de l'enfant, pouls 140, le cœur est augmenté de volume, la pointe se perçoit à 1 centimètre à gauche et en bas du mamelon gauche et à l'auscultation on y entend deux bruits distincts, mais à la base du cœur près du bord gauche du sternum on n'entend qu'un seul bruit de souffle au premier temps, qui se propage jusqu'au delà de la ligne médiane. Dans la nuit du 21 mai il eut un fort accès de cyanose et mourut deux heures après. L'enfant a vécu dix-sept jours.

Autopsie. Poids du corps 3200 grammes, taille 47 centimètres, circonférence de la tête 33c,5, du thorax 30c,5. Mort par septicémie.

Le cœur a une forme allongée et il est très grand. Les vaisseaux cardiaques sont fortement injectés. L'oreillette droite est hypertrophiée.

Circonférence des ventricules, base 14c,5 (ventr. droit 7 cent., ventr. gauche 7c,5) circonférence des ventricules par la pointe 12c,5 (ventr.

droit 3c,5 ; ventr. gauche 9 cent.). Épaisseur de la paroi du ventricule droit 10 millimètres, gauche 8 millimètres. Le trou ovale est complètement fermé, l'orifice atrio-ventriculaire a 35 millimètres de pourtour, la tricuspide est considérablement épaissie, bien disposée, mais les valves sont peu larges (à peine 3 millimètres), les muscles papillaires sont courts et leurs tendons épaissis. Toute la cavité du ventricule droit, tapissée par un endocarde épaissi, est trop petite (à peine 15 millimètres de hauteur). Le cône pulmonaire est rétréci et fermé du côté de l'artère pulmonaire par la soudure des valvules semi-lunaires. L'artère pulmonaire a une attache normale et mesure 9 millimètres de diamètre. Elle donne deux artères pulmonaires normales et se transforme en conduit de Botal long de 5 millimètres et large de 6 millimètres parfaitemement perméable.

L'oreillette gauche est hypertrophiée, mais moins que l'oreillette droite et normale de forme. L'orifice atrio-ventriculaire gauche a 4c,3 de pourtour, la bicuspide est bien développée et ses valvules ont jusqu'à 10 millimètres de profondeur. Le ventricule droit est hypertrophié, l'aorte se développe régulièrement et elle est large (11 millimètres de diamètre extérieur), monte droit en haut, donne les branches réglementaires et en amont du conduit de Botal se rétrécit (5 millimètres) reçoit le conduit de Botal largement ouvert et acquiert une dimension normale (7 millimètres). Les artères coronaires naissent derrière les valvules semi-lunaires de l'aorte : postérieure et gauche antérieure.

Cet enfant qui n'a vécu que dix-sept jours présente un cœur plus grand que les précédents. Le ventricule droit a tous les signes d'une endocardite fœtale, les valvules semi-lunaires de l'artère pulmonaire sont solidement soudées, mais l'artère même n'est pas atrophiée, comme dans les cas précédents d'atrésie de la pulmonaire et même dans les observations de sténose pulmonaire. Il faut croire que l'endocardite fœtale s'était développée plus tard que dans les cas précédents et a eu lieu probablement dans la seconde moitié de la vie fœtale.

55e Observation, N° 1213 (*Atlas*, *Table* XIII, fig. 108, 109, 110 et 111).

Fille, née le 15 février, entrée dans la maison, le 19 février. Poids du corps 2140 grammes, taille 46 centimètres, circonférence de la tête 32 centimètres, du thorax 29 centimètres. L'enfant fut aussitôt transporté à l'infirmerie et mourut subitement dans la nuit. Autopsie : Les poumons sont affaissés, fortement congestionnés et ce n'est que dans les parties antérieures qu'ils contiennent de l'air. Le cœur

(fig. 108) est placé horizontalement et occupe la plus grande partie de la cavité thoracique. La pointe est arrondie et formée par le ventricule droit.

Circonférence des ventricules, base 14c,5 (ventr. droit 9 cent., ventr. gauche 5c,5), circonférence des ventricules par la pointe 10c,5 (ventr. droit 6c,5, ventr. gauche 4 cent.). Épaisseur des parois du ventricule droit 2 millimètres, gauche 8 millimètres. Diamètre extérieur de l'aorte à sa racine 10 millimètres, de l'artère pulmonaire 7 millimètres. L'oreillette droite est fortement distendue, mais régulièrement conformée ; ses parois sont très fines. Diamètre intérieur de la veine cave supérieure 7 millimètres, inférieure 8 millimètres; les deux veines se versent régulièrement dans l'oreillette. Le trou ovale est très grand (fig. 110), plus de 15 millimètres de largeur et ne contient que quelques filaments tendineux en guise de valvule.

La valvule tricuspide a trois valves déformées, la valvule antérieure a un muscle papillaire fort développé, elle est épaissie et en partie soudée à la valvule postérieure, qui est aussi épaissie et déformée. La valve moyenne est épaissie et fort courte. Sur le bord libre des valves on trouve des excroissances de l'endocarde en forme de bourgeons de couleur rouge écarlate. Sur la paroi postérieure, au-dessous de la valve moyenne, dans l'entrée du cône pulmonaire on trouve une excroissance polypeuse de forme ovalaire longue de 10 et large de 5 millimètres. L'orifice atrio-ventriculaire droit a 63 millimètres de pourtour et la valvule tricuspide semble avoir été insuffisante. Le cône pulmonaire a des parois peu fortes (moins de 2 millimètres) sa paroi postérieure est raccourcie (3 millimètres d'étendue) et la paroi antérieure a 23 millimètres d'étendue. Le bout artériel du cône pulmonaire est fermé, mais cependant permet le passage d'une sonde très fine. Cette ouverture a une forme linéaire (fig. 111) de 3 millimètres de longueur, mais la sonde ne pénètre pas dans l'artère pulmonaire, qui naît en cul-de-sac de la paroi du ventricule droit, à sa place ordinaire. Elle donne normalement les deux branches pulmonaires et se transforme en conduit de Botal long de 8 millimètres, large de 4 millimètres et parfaitement perméable. L'oreillette gauche est normale de forme, mais distendue, reçoit deux veines pulmonaires droites et deux gauches. L'orifice atrio-ventriculaire gauche a 35 millimètres de circonférence et est muni d'une valvule bicuspide normale et point épaissie. L'aorte naît régulièrement du ventricule gauche, se rétrécit vers la crosse (8 millimètres de diamètre), donne les branches normales, se rétrécit jusqu'à 7 milimètres, reçoit le conduit de Botal et se transforme en aorte descendant de 7 millimètres de diamètre extérieur.

Cette observation est remarquable par la forme bizarre du cœur et par les signes abondants d'une endocardite développée dans la seconde moitié de la vie intra-utérine.

Dans tous ces cas de sténose ou d'atrésie de la pulmonaire, l'endocardite fœtale s'était développée après le développement définitif du cœur. Il en est autrement dans les cas suivants :

56e Observation, N° XXXIII (*Atlas*, *Table* XIII, fig. 112).

Cœur à pointe arrondie formée par les deux ventricules.

Circonférence des ventricules, base 9 centimètres (ventr. droit 4c,5, ventr. gauche 4c5), circonférence des ventricules par la pointe 7 centimètres (ventr. droit 3c,7, ventr. gauche 3c,5). Épaisseur de la paroi du ventricule droit 3 millimètres, gauche 5 millimètres. L'oreillette droite est considérablement dilatée, le trou ovale 10 millimètres haut et 7 millimètres large est ouvert largement, car la valvule en forme de croissant est large de 1 millimètre à peine. Circonférence intérieure de la veine cave supérieure 15 millimètres, inférieure 22 millimètres. L'orifice atrio-ventriculaire droit a 3 centimètres de pourtour, la tricuspide semble suffisante, est régulièrement formée et point épaissie. Les muscles papillaires ne sont pas hypertrophiés et l'endocarde de toute la cavité du ventricule droit semble normal. Le cône pulmonaire est dilaté du côté de la cavité ventriculaire et raccourci. Sa paroi postérieure mesure 5 millimètres d'étendue et sa paroi antérieure a une épaisseur de 2 millimètres. Immédiatement derrière le bord inférieur de la paroi postérieure du cône pulmonaire se trouve une ouverture qui mène dans l'aorte qui est à cheval sur la cloison ventriculaire. L'artère pulmonaire sort normalement du cône pulmonaire, mais elle n'a qu'un diamètre extérieur de 4 millimètres et n'a que 2 valvules semi-lunaires, une droite et une gauche. Ces deux valvules sont considérablement épaissies et sur leur surface inférieure (celle qui regarde vers le cône pulmonaire) on trouve de petites plaques exsudatives. Le bord libre de ces valvules semilunaires est épaissi et court, de sorte qu'il faut croire qu'il y avait sténose valvulaire de l'artère pulmonaire. A 1c,4 au-dessus de ces valvules l'artère pulmonaire se bifurque en donnant l'artère pulmonaire gauche et un peu plus haut naît l'artère pulmonaire droite à angle droit et enfin elle se transforme en conduit de Botal. Ce dernier a une longueur de 1c5 et une largeur de 2 millimètres, il est perméable sur toute sa longueur et sa membrane intérieure (intima) n'est pas plissée.

L'oreillette gauche est à moitié aussi grande que la droite, elle est bien conformée et non hypertrophiée, elle reçoit 4 veines pulmonaires, L'orifice atrio-ventriculaire gauche a 3 centimètres de circonférence. la bicuspide est bien conformée, non épaissie et semble avoir été suffisante. Les muscles papillaires sont bien développés. La cloison ventriculaire a 18 millimètres de hauteur et dans sa partie supérieure médiane se trouve une ouverture semi-lunaire de 6 millimètres de

corde. L'aorte, à cheval sur le septum ventriculorum, a trois valvules semi-lunaires : une postérieure et deux antérieures droite et gauche. La valvule postérieure est plus courte que les antérieures ; la valvule postérieure et droite antérieure sont à droite de la cloison et la valvule antérieure gauche sur le côté gauche. L'aorte en sortant des ventricules a 1 centimètre de diamètre, se dirige en haut, se courbe à gauche et forme l'arc aortique, d'où naissent des artères normales, puis reçoit le conduit de Botal par sa paroi inférieure et enfin se transforme en aorte thoracique large de 7 millimètres.

Dans cette observation la sténose de l'artère pulmonaire pourrait être envisagée comme un arrêt de développement et l'épaississement des valvules semi-lunaires a été peut-être provoqué simplement par l'étroitesse relative que constituaient les deux valvules anormales. Cette endocardite partielle est très probablement consécutive et non la cause première du développement défectueux des valvules semi-lunaires.

57e Observation, N° 5029 (*Atlas*, *Table* XIV, fig. 113).

Fille, née le 22 juillet 1881, admise dans la maison le 3 août. Poids du corps 2700 grammes, taille 47 centimètres, circonférence de la tête 34c5, du thorax 27 centimètres. Enfant petit, faible et chétif, considérablement cyanotique, poumons sains. Souffrant de dyspepsie l'enfant se développa néanmoins assez bien : le 1er septembre il pesait 2870 grammes et le 18 septembre 3020 grammes. Pendant ce temps la cyanose restait stationnaire, les battements du cœur étaient réguliers, ni retardés ni accélérés, et il n'y avait qu'un souffle systolique peu fort, surtout à la pointe. Le 9 octobre l'enfant, âgé de 9 semaines, fut transféré dans ma salle et voici ce qui a été noté : poids du corps 3200 grammes, anémie forte, le fonticule n'est point enfoncé, peu de toux, pas de cyanose et son aspect général donne l'impression d'une enfant qui souffre de dyspepsie chronique. Le volume du cœur n'est pas augmenté, l'ictus-cardio se perçoit faiblement dans le cinquième espace intercostal, les battements du cœur sont réguliers, le premier bruit est accompagné d'un souffle, mais le deuxième bruit semble pur. Diarrhée peu forte. La diarrhée affaiblit l'enfant considérablement, les veines du cou se gonflèrent de plus en plus, la respiration s'accéléra, la face devint cyanotique et l'enfant mourut le 23 octobre à sept heures du soir, âgée de quatre-vingt-treize jours.

A l'autopsie, l'enfant ne pesait que 2580 grammes, taille 54 centimètres, circonférence de la tête 36 centimètres, du thorax 36 centimètres. Les intestins présentent tous les signes d'un catarrhe chronique. Les

poumons sont hypérémiés, surtout les parties postérieures, les veines du cou sont fortement distendues par du sang foncé et liquide. Le cœur est placé régulièrement dans le thorax, les veines caves ainsi que l'oreillette droite sont fortement distendues. Les oreillettes sont bien conformées, le trou ovale est fermé. Le ventricule droit a des parois hypertrophiées (jusqu'à 7 millimètres d'épaisseur) une valvule tricuspide considérablement épaissie, mais régulièrement disposée. Le cône pulmonaire est rétréci, l'artère pulmonaire n'a que 5 millimètres de diamètre extérieur, elle a trois-valvules semi-lunaires, régulièrement disposées, épaissies et soudées entre elles en laissant une ouverture centrale de 2 millimètres de diamètre. L'endocarde du ventricule droit et du cône pulmonaire est épaissi. L'oreillette gauche reçoit deux veines pulmonaires droites et deux gauches, elle est régulière de forme. Le ventricule gauche a des parois jusqu'à 5 millimètres d'épaisseur et sa valvule bicuspide est normale et point épaissie. La cloison ventriculaire mesure 2 centimètres de hauteur; dans sa partie supérieure (septum médium) on trouve une ouverture qui mesure jusqu'à 5 millimètres. L'aorte large de 15 millimètres à sa racine se trouve à cheval sur la cloison ventriculaire au-dessus de l'ouverture. Elle donne les branches normales, reçoit le conduit de Botal par sa paroi inférieure, et puis se rétrécie jusqu'à 7 millimètres de diamètre. Le conduit de Botal est court, largement ouvert et a un diamètre extérieur de 3 millimètres.

Cette observation semblable à la précédente nous montre aussi la même forme du cœur. Le ventricule droit n'est pas atrophié comme dans les sténoses de la pulmonaire sans ouverture dans la cloison ventriculaire.

58e Observation, N° 7105 (*Atlas*, *Table* XIII, fig. 114, 115, 116 et 117).

Garçon, né le 29 octobre 1881, entré dans la maison le 30 octobre, poids du corps 2500 grammes, taille 44 centimètres, circonférence de la tête 33 centimètres, du thorax 29 centimètres. L'enfant se développait mal, souffrait de dyspepsie et d'un peu de toux, mais rien ne révélait une affection congénitale du cœur. Le 1er janvier 1882 l'enfant ne pesait que 2570 grammes et le lendemain on trouva dans le livret la note suivante : vitium cordis, sans d'autres détails qu'une cyanose peu forte et absence de fièvre. Le 6 janvier l'enfant, fut transféré dans ma salle et voici ce qui a été noté : cyanose peu forte, respiration accélérée (50 par minute), pouls 160, le cœur semble augmenté de volume, la matité cardiale atteint la ligne médiame du sternum et la pointe du cœur, descend à un centimètre à gauche et au-dessous du mamelon

gauche, bruit de souffle systolique qui se perçoit le plus fortement entre le mamelon gauche et le bord gauche du sternum à la place du cône pulmonaire ; dans le cœur gauche, les deux bruits du cœur se perçoivent distinctement et le bruit systolique est pur. Lorsque l'enfant est tranquille ou qu'il dort, la cyanose n'est presque pas visible, mais devient intense pendant les cris de l'enfant. Au repos de l'enfant un pouls jugulaire est distinctement visible. Après changement de nourrice, l'enfant prospéra et, malgré quelques petits dérangements de la digestion, se developpa petit à petit et le 14 mars pesait 3370 grammes. Le 15 mars apparurent des varicelles et le 17 mars à 9 heures du matin, l'enfant était mort. A l'autopsie, l'enfant pesait 3120 grammes, taille 53 centimètres, circonférence de la tête 36 centimètres, du thorax 31 centimètres. — Cause de la mort — bronchopneumonie aiguë avec pleurésie séreuse. Les mesures du cœur prises à l'autopsie sont :

Circonférence de la base des ventricules 11 centimètres, circonférence des ventricules par la pointe 9c,3 (vent. droit 5 cent. vent. gauche 4c,3) ; diamètre de l'aorte ascendante 15 millimètres, de l'artère pulmonaire 5 millimètres ; du conduit de Botal 2 millimètres ; épaisseur des parois du ventricule droit 8 millimètres; du ventricule gauche 7 millimètres. Le cœur est conservé dans de l'esprit-de-vin et le dessin est fait ensuite.

Le cœur a une pointe arrondie formée par les deux ventricules. l'aorte est à cheval sur la cloison ventriculaire. L'oreillette droite, normale de forme, est fortement distendue par des caillots de sang foncé, le trou ovale est complètement fermé. L'oreillette gauche est aussi normale de forme, mais point distendue. La valvule tricuspide est bien conformée et suffisante en apparence, le cône pulmonaire est rétréci ainsi que l'artère pulmonaire. L'endocarde de tout le ventricule droit est légèrement épaissi, de même que les valvules semi-lunaires de l'artère pulmonaire. Dans la partie supérieure de la cloison ventriculaire immédiatement derrière la valvule gauche de la tricuspide, on trouve une ouverture circulaire (presque) de 4 millimètres de diamètre. L'artère pulmonaire donne les deux branches pulmonaires, droite et gauche, et se transforme en conduit de Botal long de 2 millimètres, large de 2 millimètres à peine et parfaitement oblitéré. Le ventricule gauche est normal, son endocarde aussi, ainsi que les valvules semi-lunaires de l'aorte. Cette dernière, très large à sa base, donne les branches réglementaires, reçoit le conduit de Botal et se rétrécit peu à peu jusqu'à un diamètre de 7 millimètres. Les valvules semi-lunaires de l'aorte sont disposées de la sorte qu'il y a une valvule postérieure (derrière laquelle naissent les deux artères coronaires par une seule ouverture) et deux antérieures, droite et gauche. Les valvules semi-lunaires de l'artère pulmonaire sont considérablement épaissies, soudées par leur extrémité, de sorte qu'elles rétrécissent le calibre de la racine de l'artère pulmonaire.

59e Observation, N° 2200 (*Atlas, Table* XIV, fig. 118, 119, 120, 121).

Fille, née le 27 mars 1882, entrée dans la maison le 1er avril. Poids du corps 2600 grammes, taille 45 centimètres, circonférence de la tête 31 centimètres, diamètre du thorax 29 centimètres. Cet enfant très faible avait les signes indubitables de syphilis congénitale et est mort le 3 avril.

Cœur à pointe arrondie formée particulièrement par le ventricule gauche.

Circonférence des ventricules par la pointe 8c5 (vent. droit 4c,3, vent. gauche 4c,2) ; circonférence des ventricules à la base 11 centimètres. L'oreillette droite est distendue, mais normale. La veine cave inférieure est normale. Il y a deux veines caves supérieures : la droite (circonférence intérieure 12 millimètres) se verse régulièrement dans l'oreillette droite, la gauche s'insère à la paroi extérieure de l'oreillette gauche près de l'auricule, chemine dans l'épaisseur de la paroi de cette oreillette en la contournant de haut en bas et de devant en arrière et se verse dans la vena Galeni. Le trou ovale est largement ouvert, sa valvule a à peine 2 milllimètres de largeur. L'orifice atrio-ventriculaire droit est muni d'une tricuspide, normale de construction, mais légèrement épaissie à son bord libre. Le cône pulmonaire est court et étroit, son endocarde un peu épaissi. L'artère pulmonaire naît régulièrement du cône pulmonaire, mais elle est étroite (6 millimètres de diamètre extérieur), ne possède que deux valvules, une droite postérieure et une gauche antérieure, donne deux artères pulmonaires normales et se transforme en conduit de Botal long de 9 millimètres et large de 3 millimètres parfaitement perméable. L'oreillette gauche reçoit deux veines pulmonaires droites et deux gauches et elle est bien conformée, l'orifice atrio-ventriculaire gauche est muni d'une valvule bicuspide bien développée et suffisante en apparence. L'aorte, d'un diamètre de 11 millimètres et à cheval sur la cloison ventriculaire, se ramifie comme d'ordinaire. Les valvules semi-lunaires de l'aorte sont disposées régulièrement. Dans la cloison ventriculaire, immédiatement en arrière de la paroi postérieure du cône (voir fig. 119) se trouve une ouverture arrondie de forme de 5 à 6 millimètres de diamètre.

En inspectant les valvules semi-lunaires de l'artère pulmonaire on ne peut découvrir aucun vestige de confluence de valvules, mais les deux valvules sont pareilles.

Ces deux cœurs se ressemblent de forme, malgré que nous trouvons dans la seconde observation deux veines caves et deux valvules semi-lunaires dans l'artère pulmonaire. Le premier ap-

partenait à un enfant âgé de quatre mois et demi, tandis que le second provenait d'un enfant de sept jours.

60e Observation, N° 7428 (*Atlas*, *Table* XIV, fig. 122.

Fille, née le 6 novembre 1883, fut admise dans la maison le même jour. Poids du corps 3500 grammes, taille 47 centimètres, circonférence de la tête 33 centimètres, du thorax 33 centimètres. Elle était cyanosée, c'est pourquoi on lui administra de la teinture de musc pendant les premiers jours. La cyanose resta stationnaire et devenait plus forte aux cris de l'enfant et malgré que l'enfant tétait assez bien il dépérit peu à peu, souffrit d'un catarrhe intestinal, contracta une bronchopneumonie et mourut le 1er janvier 1884 âgée de 55 jours. A l'autopsie, les mesures suivantes ont été prises : poids 2590 grammes, taille 50 centimètres, circonférence de la tête 31 centimètres, du thorax 26 centimètres.

Le cœur a une pointe arrondie formée par les deux ventricules.

Circonférence des ventricules, base 10 centimètres (vent. droit 5c,5 vent. gauche 4c,5), circonférence des ventricules par la pointe, 8 centimètres (vent. droit 4 cent., vent. gauche 4 cent.), épaisseur de la paroi du ventricule droit 5 millimètres, gauche 4 millimètres, circonférence intérieure de la veine cave supérieure 2 centimètres, inférieure 2c,5. L'oreillette droite, régulièrement disposée, a des parois un peu hypertrophiées, le trou ovale est complètement fermé, l'orifice atrio-ventriculaire a 4 centimètres de pourtour, la valvule tricuspide est normale. légèrement épaissie, les muscles papillaires sont fins, tandis que le muscle papillaire antérieur est un peu hypertrophié. Le cône pulmonaire est rétréci et sa paroi postérieure a 5 millimètres d'étendue. L'artère pulmonaire a deux valvules semi-lunaires qui sont épaissies ainsi que l'endocarde du cône pulmonaire. L'artère pulmonaire a un diamètre extérieur de 5 millimètres, elle donne les deux artères pulmonaires normales et se transforme en conduit de Botal complètement oblitéré.

L'oreillette gauche est normale, l'orifice atrio-ventriculaire a 2c,5 de pourtour, les muscles papillaires du ventricule gauche sont plus fins que ceux du ventricule droit. La cloison ventriculaire a 2 centimètres de hauteur et possède dans sa partie supérieure une ouverture qui fait communiquer les deux ventricules. Cette ouverture, en forme de croissant, dont la corde mesure un peu plus de 5 millimètres, vue du côté du ventricule droit est recouverte par la valvule moyenne de la tricuspide, laquelle valve s'insère au bord supérieur de l'ouverture. L'aorte. à cheval sur cette ouverture, est munie de trois valvules semi-lunaires normales. En sortant de la base des ventricules, elle a un diamètre extérieur de 11 millimètres, se dirige en haut en se courbant à gauche,

donne les artères innominée, carotide et sous-clavière gauches et ensuite de la paroi antérieure à 2 millimètres au-dessus de l'insertion du conduit de Botal une petite artère anormale. En aval du conduit de Botal l'aorte a un diamètre extérieur de 7 millimètres qu'elle conserve comme aorte thoracique. Les artères coronaires sont normales quant à leur issue.

Cette observation ressemble aux précédentes et présente une petite artère anormale (vertébrale ou sous-clavière gauche) qui naît de la paroi antérieure de la crosse. L'ouverture de la cloison ventriculaire se trouve aussi dans le septum medium.

61e Observation, N° 5036 (*Atlas*, *Table* XIV, fig. 123 et 124).

Garçon, âgé de deux mois. Poids du corps 2510 grammes, taille 52 centimètres, circonférence de la tête 25 centimètres, du thorax 29 centimètres. Anémie du cerveau avec œdème léger, hypostase dans les parties postérieures des poumons, anémie et induration du foie, rate dure et augmentée de volume, reins indurés, anémie des intestins et catarrhe léger. Diagnostic post mortem : syphilis et vice organique du cœur.

Le cœur est grand, sa pointe fort arrondie et formée par les deux ventricules. L'oreillette droite est remplie de sang, distendue ainsi que les veines caves. Trou ovale fermé. La valvule tricuspide est bien développée.

Circonférence des ventricules, base 12 centimètres (vent. droit 7 cent., vent. gauche 5 cent.), circonférence des ventricules par la pointe 11c,5. (vent. droit 6 cent., vent. gauche 5c,5) ; épaisseur de la paroi du ventricule droit 8 millimètres, gauche 7 millimètres. Dans la cloison ventriculaire à 2c,7 de la pointe se trouve une ouverture à bord inférieur épaissi, haute de 9 milllimètres, large de 7 millimètres et qui touche presque la valvule semi-lunaire gauche postérieure de l'aorte (à cheval sur la cloison). Le cône pulmonaire est rétréci, l'artère pulmonaire étroite (à peine 8 millimètres de périmètre extérieur) naît régulièrement, donne les deux artères pulmonaires et se transforme en conduit de Botal complètement fermé, long de 3 millimètres. L'oreillette gauche et le ventricule gauche sont bien développés, l'aorte a 12 millimètres de diamètre extérieur, donne les artères réglementaires, innominée, carotide et sous-clavière gauches, se rétrécit jusqu'à un diamètre extérieur de 7 millimètres et, après avoir reçu le conduit de Botal oblitéré, elle a un diamètre extérieur de 9 millimètres.

Ce cœur se distingue par sa forme globulaire et l'hypertrophie du ventricule gauche. L'ouverture de la cloison ventriculaire se trouve dans le septum membraneux.

62e Observation, N° 2209 (*Atlas*, *Table* XV, fig. 125, 126 et 127).

Garçon, né le 26 mars 1881, entré dans la maison le 31 mars. Poids du corps 3500 grammes, taille 50 centimètres, circonférence de la tête 36 centimètres, du thorax 34 centimètres. Le 4 avril on trouve la note suivante : l'enfant dort beaucoup, devient cyanotique de temps en temps, surtout lorsqu'il crie, la pointe du cœur se perçoit dans le cinquième espace intercostal tout près du mamelon gauche, en dedans la matité cardiale atteint le bord sternal droit. A la pointe et à l'aorte on entend des bruits normaux, mais à l'artère pulmonaire il y a un souffle systolique prolongé. A l'auscultation du ventricule droit on entend un souffle systolique et un second bruit normal. Le 16 avril, l'enfant se mit à tousser, eut une diarrhée, devint cyanotique d'une manière permanente et mourut le 27 avril. Vécut trente-deux jours.

Le cœur est d'une forme ovalaire, sa pointe est arrondie et formée par le ventricule droit. Diamètre de la base des ventricules 4c,2, hauteur des ventricules 4c,5. L'oreillette droite est normale de forme, le trou ovale est fermé, la valvule tricuspide est régulièrement développée. Le cône pulmonaire est étroit et donne naissance à l'artère pulmonaire large de 6 millimètres. L'oreillette et le ventricule gauche ne présentent rien d'anormal, l'aorte est très large, 12 millimètres de diamètre, sort du ventricule gauche à cheval sur la cloison ventriculaire. Dans la partie supérieure du septum médium on trouve une ouverture de forme irrégulière arrondie de 5 millimètres de largeur. Les valvules semi-lunaires de l'aorte et de l'artère pulmonaire sont bien disposées. Les parois des deux ventricules atteignent une épaisseur jusqu'à 5 millimètres, leur endocarde ne présente aucune altération visible. L'aorte, en sortant des deux ventricules, monte droit en haut en se courbant à gauche et donne par sa paroi antérieure trois branches d'un diamètre presque égal. Dans la branche inférieure qui se trouve le plus près de l'artère pulmonaire s'implante le conduit de Botal complètement oblitéré et très court. De la paroi supérieure de la crosse au moment de son passage sur la branche gauche naît une quatrième branche, aussi large que les précédentes (fig. 127). Le conduit de Botal naît de la paroi supérieure de l'artère pulmonaire étroite, fait une courbe à concavité gauche et s'implante dans la troisième branche qui naît de la crosse aortique.

Il est à remarquer que dans cette observation, le cœur droit ne portait pas de signes d'une endocardite fœtale, mais, par contre, on trouve une issue anormale des ramifications de la crosse et l'implantation de conduit de Botal oblitéré dans la troisième branche de la crosse aortique.

63e Observation, N° 6187 (*Atlas*, *Table* XV, fig. 128, 129 et 130).

Garçon, né le 6 septembre 1885, admis le même jour. Poids du corps 2050 grammes, taille 43 centimètres, circonférence de la tête 30 centimètres, du thorax 31 centimètres. Cet enfant faible et chétif alla en dépérissant, ne tétait pas et fut placé dans une couveuse. Il mourut le 25 septembre sans que le médecin eût soupçonné un vice de cœur congénital. Autopsie. Poids 1870 grammes, taille 44 centimètres, circonférence de la tête 28 centimètres, du thorax 26 centimètres. Atélectasie des poumons, catarrhe intestinal. Cœur à pointe arrondie et large portant une dépression au milieu.

Circonférence des ventricules, base 8c,5 (vent. droit 4c5, vent. gauche 3c,5). Circonférence des ventricules par la pointe 7 centimètres (vent. droit 3c,5, vent. gauche 3c,5). Épaisseur égale des parois des ventricules (4 millimètres). Diamètre extérieur de la veine cave supérieure 4 millimètres, inférieure 6 millimètres. L'oreillette droite est normale. Le trou ovale, 6 millimètres haut et 5 millimètres large, est fermé par sa valvule qui laisse cependant une fente dans sa partie antérieure à travers laquelle on peut faire passer obliquement une sonde de 4 millimètres de diamètre. L'orifice atrio-ventriculaire droit a 28 millimètres de pourtour, la valvule tricuspide est normale, le cône pulmonaire à paroi antérieure forte (3 millimètres) se rétrécit vers l'artère pulmonaire. Dans sa paroi postérieure on trouve une ouverture longue de 5 et large de 3 millimètres qui fait communication avec la cavité du ventricule gauche. A sa sortie, le cône pulmonaire a 12 millimètres de pourtour, sa paroi postérieure mesure 6 millimètres et l'antérieure 14 millimètres. L'artère pulmonaire a un diamètre extérieur de 5 millimètres, elle a trois valvules, deux antérieures et une postérieure qui est atrophiée. Ces valvules sont soudées entre elles et ne laissent qu'une ouverture d'un millimètre de diamètre. A 8 millimètres au-dessus de sa naissance la pulmonaire se divise en deux branches larges d'un peu plus de 2 millimètres, les artères pulmonaires droite et gauche. Ni sur l'artère pulmonaire, ni sur l'aorte on ne trouve aucun rudiment du conduit de Botal. L'oreillette gauche est normale, ses parois ne sont pas épaissies et elle reçoit deux veines pulmonaires droites et deux gauches. L'orifice atrio-ventriculaire gauche a 23 millimètres de circonférence, la bicuspide est normale et la cloison ventriculaire mesure 15 millimètres. L'aorte a une issue normale du ventricule gauche et un centimètre de diamètre extérieur. Les valvules semi-lunaires sont régulièrement disposées par rapport aux valvules semi-lunaires de l'aorte, mais par suite de déplacement de l'aorte, tournée sur son axe longitudinale, il y a une valvule antérieure et deux postérieures. Les artères coronaires naissent régulière-

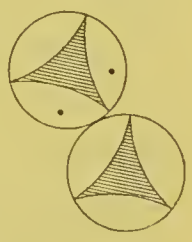

Fig. 22.

ment. L'aorte est placée à droite et en arrière de l'artère pulmonaire. L'artère innominée naît de crosse de l'aorte, 6 millimètres plus loin, la carotide gauche et 7 millimètres plus loin encore, à la jonction de la crosse avec l'aorte descendante, se détache d'abord la sous-clavière gauche et 3 millimètres plus bas la sous-clavière droite (voir fig. 130). Diamètre intérieur de la cavité droite 2 millimètres, carotide gauche 1c,5 sous-clavière gauche 2 millimètres, sous-clavière droite 2 millimètres, aorte thoracique 6 millimètres.

Ce cœur se distingue par l'absence de tout vestige d'un conduit de Botal, par un defectum septi-anterioris et l'issue anormale des artères sous-clavières. Les valvules semi-lunaires sont soudées entre elles incomplètement et l'artère pulmonaire est sténosée ainsi que le cône pulmonaire.

A l'exception de la 62e observation qui ne présentait aucun signe d'une endocardite fœtale droite, toutes les autres observations montrent que la sténose ou l'atrésie de la pulmonaire dépendait d'une endocardite fœtale. Dans les cas sans ouverture, dans l'une ou l'autre partie de la cloison le ventriculaire droit s'atrophie et l'oreillette droite s'hypertrophie considérablement, mais dans les cas avec un defectum septi le ventricule droit s'hypertrophie considérablement et donne une tout autre forme à tout le cœur.

Les cas d'atrésie de l'artère pulmonaire avec un defectum ventriculaire ressemblent aux sténoses pulmonaires avec ouverture de la cloison ventriculaire. Ainsi ce n'est pas le degré de sténose, qui imprime une forme au cœur, mais l'ouverture dans la cloison ventriculaire.

64e Observation. N° IX (*Atlas, Table* XV, fig. 131).

Cœur à pointe très arrondie formée par le ventricule gauche.

Circonférence des ventricules, base 12 centimètres (vent. droit 5c,5, gauche 6c,5), circonférence des ventricules par la pointe 11 centimètres (vent. droit 4c,5, gauche 6c,5). L'oreillette droite a une forme régulière, est très grande, la valvule d'Eustache large, mais fine. Ses parois sont fort hypertrophiées et atteignent une épaisseur jusqu'à 3 millimètres. Circonférence intérieure de la veine cave supérieure 1c,4, inférieure 2c,8. Le trou ovale a 13 millimètres de hauteur et 8 millimètres de largeur. Sa valvule a dans sa partie antérieure une

ouverture haute de 5 et large de 3 millimètres, mais néanmoins elle proémine dans la cavité de l'oreillette gauche en forme d'un dé de 3 millimètres de hauteur. L'orifice atrio-ventriculaire droit a 4 centimètres de pourtour, la valvule tricuspide est normale de forme et épaissie ainsi que l'endocarde de tout le ventricule droit, la valvule postérieure est très étroite, la moyenne atrophique et l'antérieure raccourcie, de forme triangulaire ayant jusqu'à 8 millimètres de largeur. Les muscles papillaires sont fins, mais la paroi ventriculaire a une épaisseur jusqu'à 7 millimètres. Le cône pulmonaire est rétréci, sa paroi postérieure mesure 8 millimètres et son bout artériel a 4 millimètres de diamètre. Les valvules semi-lunaires sont régulièrement disposées, mais parfaitement soudées de sorte que les nodules font saillie en forme de petit tubercule. L'artère pulmonaire a 8 millimètres de diamètre extérieur à sa naissance du cône, elle donne les deux artères pulmonaires normales et se transforme en conduit de Botal long de 3 millimètres, et ayant un diamètre intérieur de 3 millimètres.

L'oreillette gauche est normale, reçoit deux veines pulmonaires droites et une gauche, l'orifice atrio-ventriculaire gauche a 3c,3 de circonférence, se ferme par une bicuspide normale; les muscles papillaires sont bien développés. Les parois du ventricule gauche ont jusqu'à 6 millimètres d'épaisseur. Hauteur de la cloison ventriculaire 3c,2. L'aorte a deux valvules semi-lunaires — droite et gauche, qui paraissent avoir été suffisantes. Les artères coronaires naissent derrière ces valvules semi-lunaires. L'aorte sort régulièrement du ventricule gauche (1 centimètre de diamètre extérieur), donne les branches réglementaires, se rétrécit jusqu'à 7 millimètres de diamètre, reçoit le conduit de Botal, s'élargit un peu (8 millimètres de diamètre) et se transforme en aorte thoracique de 18 millimètres de circonférence intérieure.

Dans cette observation l'atrésie complète des valvules de l'artère pulmonaire et l'état de la tricuspide prouvent l'existence d'une endocardite fœtale, qui s'était développée après le développement définitif du cœur, c'est-à-dire au quatrième mois de la vie fœtale. La tension du sang dans le cœur droit doit avoir été très considérable, vu l'hypertrophie de l'oreillette droite et la proéminence de la valvule du trou ovalaire dans la cavité de l'oreillette gauche.

65e Observation, N° 800 (*Atlas*, *Table* XV, fig. 132).

Garçon, né le 8 février 1870, mort en cyanose le 18 mars 1870. Crâne hydrocéphalique, cerveau mou, luisant, forte injection de veines

de la tête et du cou. Le cœur droit est fortement distendu par du sang liquide.

Circonférence des ventricules, base 10 centimètres (vent. droit 5c,5, gauche 4c,5), circonférence des ventricules par la pointe 9 centimètres (vent. droit 3 centimètres, vent. gauche 6 centimètres). L'oreillette droite est disposée régulièrement, circonférence intérieure de la veine cave supérieure 12 millimètres, inférieure 23 millimètres. Les parois de l'oreillette sont hypertrophiées. Le trou ovale a 8 millimètres de hauteur et 6 millimètres de largeur, dans sa partie antérieure se trouve une ouverture semi-lunaire haute de 5 millimètres et large de 2 millimètres, mais malgré cela la valvule proémine dans la cavité de l'oreillette gauche. L'orifice atrio-ventriculaire droit a 3c,3 de circonférence, la valvule tricuspide est à peine épaissie, régulièrement disposée, à muscles papillaires fins. La paroi du ventricule droit atteint jusqu'à 7 millimètres d'épaisseur et celle du ventricule gauche 6 millimètres. Le cône pulmonaire est rétréci, sa paroi postérieure mesure 8 millimètres, à son bout artériel il a 1 centimètre de circonférence intérieure et sa communication avec l'artère pulmonaire est fermée par la soudure des valvules semi-lunaires qui, du reste, sont disposées régulièrement. L'artère pulmonaire au-dessus des valvules semi-lunaires a une circonférence intérieure de 15 millimètres, en remontant à gauche et en haut elle s'élargit (23 millimètres de circonférence intérieure), donne les deux artères pulmonaires et se transforme en conduit de Botal long de 6 millimètres et de 2 millimètres de diamètre intérieur. L'intima du conduit est plissée en long.

L'oreillette gauche est normale, reçoit deux veines pulmonaires droites et une gauche. L'orifice atrio-ventriculaire a 3c,2 de pourtour et sa bicuspide normale semble suffisante. Hauteur de la cloison ventriculaire 1c,9. L'aorte se développe régulièrement du ventricule gauche, dont les muscles papillaires sont bien développés. Les valvules semi-lunaires de l'aorte sont normales et les artères coronaires de même, ainsi que la position respective de l'aorte et de la pulmonaire. Diamètre intérieur de l'aorte : racine 8 millimètres, arc 8 millimètres, isthme 6 millimètres, aorte thoracique 5 millimètres.

Les deux poumons sont gorgés de sang et dans un état d'engouement avec formation d'atélectasie lobulaire, hypérémique, confluente dans les parties postérieures. Le foie est hypérémique, la rate n'est pas augmentée de volume, les reins hypérémiés. Hypérémie des plaques de Peyer sans gonflement. Hypospadie — l'ouverture de l'urèthre est à la racine du pénis.

Ces deux observations se ressemblent quant à la période du développement de l'endocardite fœtale droite, mais l'hypertrophie du ventricule gauche est surtout remarquable dans la dernière.

66e Observation, N° XX (*Atlas, Table* XVI, fig. 133).

Cœur à pointe arrondie formée par le ventricule gauche. L'oreillette droite est petite, normale de disposition et ses parois ne sont point épaissies.

Circonférence intérieure de la veine cave supérieure 1c,2, inférieure 1c,8. Épaisseur de la paroi du ventricule droit 5 millimètres, gauche 4 millimètres. Circonférence des ventricules base 7c,5 (vent. droit 5 centimètres, vent. gauche 2c,5), circonférence des ventricules par la pointe 7 centimètres (vent. droit 4 centimètres, vent. gauche 3 centimètres). L'orifice atrio-ventriculaire droit a 3c,5 de circonférence, gauche 2c,2. La tricuspide n'est pas épaissie, les muscles papillaires sont fins. Le cône pulmonaire est étroit et fermé du côté de l'artère pulmonaire par l'adhérence des valvules semi-lunaires. L'artère pulmonaire n'a que 7 centimètres de diamètre extérieur, donne les deux artères pulmonaires et se continue en conduit de Botal long de 5 millimètres, large de 3 millimètres et perméable pour une sonde. Le trou ovale a 5 millimètres de hauteur et 4 millimètres de largeur ; dans sa partie antérieure il est perméable pour une sonde fine. L'oreille gauche est formée régulièrement, ses parois ne sont pas épaissies et elle reçoit 2 veines pulmonaires droites et une gauche. L'orifice atrio-ventriculaire gauche se fermait par une valvule bicuspide normale à muscles papillaires fins. Hauteur du septum ventriculaire 2 centimètres. Dans sa partie supérieure on trouve une ouverture semi-lunaire au-dessus de laquelle l'aorte se trouve à cheval sur la cloison. L'aorte, 1 centimètre de diamètre extérieur à sa naissance, est placée en arrière et à droite de la pulmonaire, se place bientôt à droite, fait une courbure à concavité gauche, se transforme en arc, donne les artères innominée, carotide gauche, une bronche fine (artère thyroïdienne inférieure) ? et la sous-clavière gauche. Ensuite elle se rétrécit un peu, reçoit le conduit de Botal, se rétrécit un peu plus (6 millimètres de diamètre) et se transforme en aorte thoracique (5 millimètres de diamètre extérieur). Les valvules semi-lunaires de l'aorte sont disposées de la sorte qu'il y a une valvule antérieure et deux postérieures. Les artères coronaires naissent derrière les valvules — antérieure et postérieure gauche.

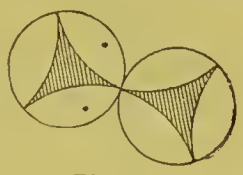

Fig. 23.

Les rameaux de la crosse aortique présentent des anomalies qui, jointes à l'ouverture dans le septum, semblent prouver que l'affection cardiaque s'est développée bien avant le troisième mois de la vie fœtale.

67e Observation, N° XVIII (*Atlas*, *Table* XV, fig. 134 et 135).

Cœur à pointe arrondie formée par les deux ventricules.

Circonférence des ventricules, base 10c,5 (vent. droit 6,5, vent. gauche 4 centimètres), circonférence des ventricules par la pointe 8c,3, (vent. droit 5 centimètres, vent. gauche 3c,3). Épaisseur de parois du ventricule droit 7 millimètres, gauche 5 millimètres. La veine cave supérieure a 15 millimètres de circonférence intérieure, l'inférieure 26 millimètres. Le trou ovale 7 millimètres haut et 6 millimètres large est fermé en plus grande partie et dans sa partie antérieure on trouve une ouverture de 2 millimètres de largeur. L'orifice atrio-ventriculaire droit a 4 centimètres de pourtour, sa valvule tricuspide est remarquablement épaissie, ses valves ont jusqu'à 6 millimètres de profondeur, les muscles papillaires ne sont pas hypertrophiés et la valvule semble avoir été suffisante. Le cône pulmonaire est rétréci et sa paroi postérieure mesure 8 millimètres. Près de l'artère pulmonaire il n'a que 1 centimètre de circonférence. L'artère pulmonaire est fermée du côté du cône par soudure des valvules semi-lunaires, elle a 5 millimètres de diamètre extérieur, donne les deux artères pulmonaires droite et gauche et se termine en conduit de Botal long de 3 millimètres et large de 2 millimètres complètement oblitéré.

L'oreillette gauche a des parois bien moins fortes que celles de l'oreillette droite, elle reçoit deux veines droites et une veine pulmonaire gauche très large, est normale de forme et communique avec la cavité du ventricule gauche par l'orifice atrio-ventriculaire de 26 millimètres de pourtour et muni d'une bicuspide normale. La cloison ventriculaire a 2 centimètres de hauteur et dans sa partie supérieure on trouve une ouverture en forme de croissant dont la corde mesure 6 millimètres. Le bord inférieur de cette ouverture est musculaire et arrondi. Au-dessus de l'ouverture dans la cloison, l'aorte se trouve être à cheval, de sorte que la valvule semi-lunaire droite et la valvule postérieure se trouvent à droite de la cloison et la valvule semi-lunaire gauche à gauche. Ainsi on peut dire que 2/3 du calibre de l'aorte recevaient le sang du ventricule droit et 1/3 du ventricule gauche. Les artères coronaires ont une issue normale. En sortant des ventricules l'aorte a un diamètre extérieur de 10 millimètres, en se dirigeant en haut et à droite elle s'élargit (14 millimètres de diamètre) puis se rétrécit (12 millimètres), donne les branches normales, reçoit le conduit de Botal oblitéré, se rétrécit encore (8 millimètres) et se transforme en aorte thoracique.

Ce cœur ressemble au précédent et montre que la tension du sang dans le cœur droit n'était pas assez forte pour empêcher la clôture presque complète de la valvule du trou ovale.

68e Observation, N° XLIV (*Atlas*, *Table* XVI, fig. 136).

Cœur de forme ovalaire, à pointe arrondie formée par les deux ventricules et divisée sur sa paroi antérieure par les vaisseaux coronaires antérieurs, qui sont fortement développés près de la pointe et s'anastomosent largement avec les vaisseaux coronaires postérieurs.

Circonférence des ventricules : base 10c,5 (vent. droit 6 cent., vent. gauche 4c,5), circonférence des ventricules par la pointe (vent. droit 4c,5, vent. gauche 4 cent.); épaisseur de la paroi du ventricule droit 8 millimètres, gauche 6 millimètres. L'oreillette droite est disposée normalement, mais ses parois sont épaissies considérablement. La veine cave supérieure a un diamètre intérieur de 8 millimètres et l'inférieure 10 millimètres. Le trou ovale, 1 centimètre haut et 8 millimètres large, est fermé par une valvule fenestrée en plusieurs endroits. L'orifice atrio-ventriculaire droit a 3c,6 de circonférence, sa tricuspide paraît suffisante, mais elle est un peu épaissie, surtout la valvule intérieure. Le cône pulmonaire est court et ses parois très fortes. Le cône ne peut être mesuré, car il a été ouvert d'une manière irrégulière et que de nouvelles coupes le détérioraient définitivement. L'artère pulmonaire est complètement fermée du côté du cône pulmonaire et se perd dans l'épaisseur de la paroi antérieure du cône. L'oreillette gauche reçoit deux veines pulmonaires droites et deux gauches et elle est bien conformée. L'orifice atrio-ventriculaire gauche a 3 centimètres de pourtour, la bicuspide est normale, non épaissie. Hauteur du septum jusqu'à l'ouverture dans sa partie supérieure 2c,4. L'aorte très large sort des deux ventricules et se trouve à cheval sur le septum, en plus grande partie sur la cavité du ventricule droit. Les valvules semilunaires de l'aorte ne sont pas épaissies et sont disposées de sorte qu'il y a une valvule antérieure et deux postérieures. Les artères coronaires naissent derrière la valvule antérieure et la valvule gauche postérieure. L'aorte très large à sa base (12 mill. de diamètre) forme une courbure à concavité gauche, donne les artères réglementaires, se rétrécit (22 mill. de circonférence intérieure) et reçoit le conduit de Botal long de 8 millimètres et de 3 millimètres de diamètre intérieur. Les deux artères pulmonaires ont chacune un diamètre intérieur de 4 centimètres. L'artère pulmonaire, à partir du cône, s'élargit en forme d'entonnoir jusqu'à la naissance des deux artères pulmonaires. L'ouverture de la cloison ventriculaire se trouve dans le septum moyen, elle est en forme de demi-lune, un bord inférieur épaissi dont la corde mesure 5 à 6 millimètres.

La position de l'artère pulmonaire atrophiée par rapport à l'aorte est unique et prouve la rotation des deux grandes artères du cœur autour de leur axe horizontal.

69e Observation, N° XXXVI (*Atlas*, *Table* XVI, fig. 137).

Cœur à pointe arrondie et aplatie avec forte distension des vaisseaux coronaires. Épaisseur de la paroi du ventricule droit 8 millimètres, gauche, 5 centimètres.

Circonférence des ventricules à la base : 12c,5 (vent. droit 8 cent., vent. gauche 4c,5), circonférence des ventricules par la pointe 10 cent. (vent. droit 5c,5, vent. gauche 4c,5); diamètre intérieur de la veine cave supérieure 8 millimètres, inférieure 10 millimètres. Les parois de l'oreillette droite sont un peu épaissies, la valvule d'Eustache est très développée, l'orifice veineux (venæ coronariæ cordis) est largement ouvert, le trou ovale a 8 millimètres de hauteur et autant de largeur; il est fermé par une valvule qui atteint presque le bord antérieur, mais cette valvule possède au milieu une fente ovalaire de 2 millimètres de largeur et de 8 millimètres de hauteur. Toute l'oreillette droite est régulièrement disposée. L'orifice atrio-ventriculaire a 3c,3 de circonférence, la tricuspide est considérablement épaissie surtout au bord libre des valves, où l'on trouve des excroissances myrtiformes, les muscles papillaires sont fortement développés. La valvule tricuspide semble avoir été suffisante. Le cône pulmonaire est fermé du côté de l'artère pulmonaire et se présente en forme de corne légèrement courbée. L'artère pulmonaire est placée régulièrement, elle a un diamètre extérieur de 5 millimètres à sa racine, elle donne les deux branches pulmonaires et se transforme en conduit de Botal long de 7 millimètres, large de 5 millimètres; son calibre intérieur a une circonférence de 10 millimètres au milieu, mais du côté de l'artère pulmonaire il se rétrécit un peu. Immédiatement derrière le bord ventriculaire du cône pulmonaire rétréci, se trouve une ouverture de la cloison ventriculaire qui s'ouvre dans l'aorte. Cette ouverture est ovalaire et placée diagonalement, longue de 4 millimètres et large de 3 millimètres à bords arrondis. L'oreillette gauche est régulière de forme sans épaississement des parois, reçoit deux veines pulmonaires droites et deux gauches, l'orifice atrio-ventriculaire gauche a 3c,8 de circonférence, la valvule extérieure de la bicuspide est considérablement épaissie mais l'intérieure beaucoup moins, presque pas épaissie. L'endocarde du ventricule gauche est un peu épaissi, les muscles papillaires sont normaux, le septum a 2c,3 de hauteur et possède dans sa partie moyenne l'ouverture citée. L'aorte, d'un diamètre extérieur de 14 millimètres, se trouve à cheval sur l'ouverture dans la cloison ventriculaire. La crosse de l'aorte avant la naissance des branches normales a une circonférence extérieure de 4 centimètres (diamètre 13mil.) elle est légèrement aplatie d'avant en arrière. Après avoir donné les branches normales, la crosse a 3 centimètres de circonférence intérieure et en aval du conduit de Botal 2c,5; diamètre intérieur de l'aorte thoracique 7 millimètres.

70e Observation, N° 8298 (*Atlas, Table* XVI, fig. 138).

Garçon, né le 17 novembre 1884, admis le 22 novembre, poids du corps 2900 grammes, taille 45 centimètres, circonférence de la tête 34 centimètres, du thorax 31 centimètres. Les premiers jours l'enfant ne présentait aucun symptôme qui eût pu faire supposer une affection cardiaque congénitale, il était faible, tétait assez bien et avait des selles dyspeptiques, mais point fréquentes. Le 2 décembre, dans la troisième semaine de vie, après avoir perdu du poids (2770 gr.), il devint légèrement cyanotique, les bruits du cœur étaient faibles, surtout le second bruit. L'enfant alla en s'affaiblissant, la cyanose devint plus forte et la température du corps tomba bien au-dessous de la normale (34°,2 C.). Malgré l'emploi prolongé de musc et de digitale la cyanose, ordinairement presque imperceptible, revenait par accès plusieurs fois par jour. Mort le 18 décembre, âgé de deux mois.

Autopsie. Poids du corps 2460 grammes, taille 46 centimètres, circonférence de la tête 32 centimètres, du thorax 25 centimètres. Les veines du cou sont fortement distendues; dans le tiers postérieur des poumons, hypérémie avec atelectasie confluente, anémie des parties antérieures. Hypérémie du foie, la rate n'est pas augmentée de volume. Le cœur a une pointe un peu aplatie formée par le ventricule droit.

Circonférence des ventricules : base, 12 centimètres (vent. droit 7c,5, vent. gauche 4c,5); circonférence des ventricules par la pointe 8c,5 vent. droit, 4c,5 cent., vent. gauche 4 cent.). Diamètre extérieur de l'aorte 13 millimètres, de la crosse 12 millimètres, isthme 10 millimètres, en aval du conduit de Botal 7 millimètres, aorte thoracique 7 millimètres. L'oreillette droite est régulièrement disposée, ses parois ne semblent pas épaissies. Diamètre intérieur de la veine cave supérieure 7 millimètres, inférieure 9 millimètres. L'orifice atrio-ventriculaire droit a 4c,8, de circonférence, normal de forme, les muscles papillaires sont bien développés, l'endocarde n'est pas épaissi. Le cône pulmonaire est complètement fermé du côté de l'artère pulmonaire, sa paroi extérieure à son entrée a 5 millimètres d'épaisseur et près de la pulmonaire 2 millimètres. Cette paroi présente une voussure plate qui se confond par ses bords avec la paroi antérieure du cône ventriculaire. En arrière et à droite du bord inférieur de la paroi postérieure du cône pulmonaire se trouve une ouverture triangulaire à pointe tournée en bas et base en haut mesurant 8 millimètres en haut. Cette ouverture, dans la partie supérieure du septum medium constitue une entrée dans la moitié droite de l'aorte. Le trou ovale a 8 millimètres hauteur et de 6 millimètres de largeur ; dans sa partie antérieure on trouve une ouverture ronde de 2 millimètres de diamètre. L'oreillette gauche est normale et reçoit deux veines pulmonaires droites et deux gauches. L'orifice atrio-ventriculaire gauche a 3c,2 de pourtour.

L'aorte, à cheval sur la cloison ventriculaire, est munie de valvules semi-lunaires non épaissies et disposées de la sorte qu'il y a deux valvules gauches, antérieure et postérieure et une valvule droite. Les artères coronaires prennent naissance derrière les valvules semi-lunaires gauches de l'aorte. Hauteur du septum 1c,8. L'artère pulmonaire a un diamètre extérieur de 4 millimètres et donne deux artères pulmonaires qui ont à peine 3 millimètres de diamètre chacune. Le conduit de Botal est très court (4 mill.) et large (3 mill. de diamètre intérieur). L'aorte est large, fait une forte courbure à concavité gauche en montant. Son diamètre extérieur est : base 12 millimètres, crosse, 11 millimètres, isthme 10 millimètres, aorte descendante 8 millimètres.

Dans ces deux observations l'artère pulmonaire a une position normale par rapport à l'aorte et l'ouverture de la cloison se trouve dans le septum medium.

71e Observation, N° 2064 (*Atlas, Table* XVI, fig. 139, 140, 141 et 142).

Garçon, né le 23 mars 1882, entré le 24 mars, poids du corps 2910 grammes, taille 48c,5, circonférence de la tête 35 centimètres, circonférence du thorax 33 centimètres. Cet enfant était cyanotique, avait les extrémités froides et les bruits du cœur remarquablement faibles. Il était faible, se développait mal et la cyanose allait en augmentant, malgré l'emploi d'excitants. Le 30 mars, l'enfant ne pesait que 2850 grammes. La cyanose est générale, les extrémités sont froides au toucher, pouls 120 par minute, les battements du cœur sont rythmiques et les deux bruits sont perçus distinctement à la pointe du cœur. Le bruit aortique (diastolique) se perçoit bien, tandis que celui de la pulmonaire ne peut être entendu. La pointe est légèrement palpable dans le cinquième espace intercostal et le cœur ne semble pas augmenté de volume. La respiration n'est pas accélérée, le son des bruits du cœur se propage dans les parties postérieures, inférieures des poumons surtout à gauche. Le lendemain l'enfant devint ictérique, le nombril sécrétait un pus liquide, sanguinolent, il y avait du rétrécissement thoracique, coma, pulsation faible, 100 par minute. Mort le 1er avril de dissolution aiguë du sang (infection puerpérale). A l'autopsie l'enfant pesait 2430 grammes, taille 48c,5, circonférence de la tête, 32 centimètres, du thorax 27 centimètres.

Cœur de forme globulaire, pointe formée en plus grande partie par le ventricule droit. L'oreillette droite, distendue par du sang liquide, est régulièrement formée, le trou ovale est largement ouvert, 7 millimètres haut, 9 millimètres large, valvule 3 millimètres large.

Circonférence des ventricules : base, 10c,3 (vent. droit 6 cent., vent. gauche 4c,3); circonférence des vent. par la pointe 9c,5 (vent. droit 4c,5.

ventr. gauche 5 cent.); hauteur des ventricules 3c,5. L'orifice atrio-ventriculaire droit est muni d'une valvule tricuspide normale, le cône pulmonaire est rétréci et fermé du côté de l'artère pulmonaire. L'oreillette et le ventricule gauches sont bien conformés, l'épaisseur de la paroi du ventricule droit mesure jusqu'à 7 millimètres, gauche 5 millimètres. L'artère pulmonaire, large de 5 millimètres à sa racine, a des rudiments de valvules semi-lunaires et est entièrement fermée du côté du cône pulmonaire. Elle se dirige en haut et à gauche en s'amincissant (3 mill. de diamètre extérieur), donne les deux artères pulmonaires, droite et gauche, et se transforme en conduit de Botal largement ouvert. Hauteur de la cloison ventriculaire 2 centimètres. Dans la partie supérieure du septum médium on trouve une ouverture semi-lunaire de 5 millimètres de largeur, qui du côté du ventricule droit est recouverte par la valve moyenne de la tricuspide. L'aorte, à cheval sur la cloison, a un diamètre de 1c,3 à la racine; les valvules semi-lunaires sont régulièrement disposées et l'origine des artères coronaires est aussi normale. Les branches de la crosse de l'aorte sont normales. L'auricule de l'oreillette gauche est particulièrement petite et ne mesure que 5 centimètres de diamètre.

72e Observation, N° 6275 (*Atlas*, *Table* XVI, fig. 143).

Fille, née le 5 février 1877, entrée dans la maison le 1er septembre de la même année. Poids du corps 4150 grammes, taille 50 centimètres, circonférence de tête 38, du thorax 36, cyanose générale, taches syphilitiques évidentes, température 40° C., le lendemain plaques diphthéritiques dans la gorge : mort le 5 septembre. A l'autopsie on constata une diphthérie du nez et du larynx avec bronchopneumonie.

Le cœur est grand, sa pointe arrondie est formée par le ventricule droit. Les veines du cou et les vaisseaux coronaires sont gorgés de sang.

Circonférence des ventricules par la base 14 centimètres (ventr. droit 9c,5, ventr. gauche 4c,5) ; circonférence des ventricules par la pointe 11 centimètres (ventr. droit 7 centimètres, ventr. gauche 4 centimètres). Épaisseur de la paroi du ventricule droit 6 millimètres, gauche 5 millimètres, de la paroi antérieure du cône pulmonaire 6 millimètres. La veine cave supérieure a 9 millimètres de diamètre intérieur et la veine cave inférieure est aussi large. L'oreillette droite est normale de forme, mais considérablement hypertrophiée, le trou ovale est complètement fermé et il a 7 millimètres de diamètre, la valvule d'Eustache est fortement développée. L'orifice atrio-ventriculaire a 5c,7 de circonférence, la valvule tricuspide est considérablement épaissie, mais régulièrement disposée et ses muscles papillaires sont un peu hypertrophiés. L'oreillette gauche reçoit quatre veines pulmonaires, ses parois ne sont point épaissies, l'orifice atrio-ventriculaire

gauche a 4c,2 de pourtour, la valvule bicuspide est légèrement épaissie, normale de disposition. La cloison ventriculaire a 2c,2 de hauteur et dans sa partie médiane supérieure on trouve une ouverture qui laisse passer une sonde de 6 millimètres de diamètre. L'aorte se trouve à cheval sur la cloison, elle a un diamètre de 17 millimètres à la base et en sortant des deux ventricules se place à droite de la pulmonaire rétrécie, fait une courbe à concavité gauche, se transforme en arc (15 millimètres de diamètre extérieur) donne les artères réglementaires, reçoit le conduit de Botal par sa paroi inférieure et se rétrécit jusqu'à un diamètre extérieur de 8 millimètres. Dans sa partie médiane, l'aorte thoracique a un diamètre intérieur de 7 millimètres. Le conduit de Botal, long de 5 millimètres à peine, permet le passage d'une sonde de 3 à 5 millimètres de diamètre. La face intérieure du conduit est plissée longitudinalement et du côté de l'artère pulmonaire on trouve un pli transverse qui rétrécit le calibre du conduit.

L'artère pulmonaire est complètement fermée du côté du cône pulmonaire, les artères pulmonaires, droite et gauche, sont d'un calibre ordinaire. Le cône pulmonaire est tout à fait fermé.

L'aorte, sortant des deux ventricules, a trois valvules semi-lunaires plus fortes que d'ordinaire, mais en apparence suffisantes. Il y a une valvule antérieure et deux postérieures droite et gauche. Le septum ventriculaire en arrivant jusqu'à la racine de l'aorte partage son calibre en deux parties inégales : 1/3 est à gauche et 2/3 sont à droite. Les artères coronaires naissent de l'aorte derrière la valvule antérieure et la valvule postérieure gauche. L'ouverture de la cloison ventriculaire regardée par la cavité du ventricule droit est recouverte par la valvule moyenne de la tricuspide.

Ces deux observations sont presque identiques, mais dans la première le trou ovale est ouvert largement, tandis que dans la seconde il est fermé. Le ventricule droit, hypertrophié, forme presqu'à lui seul la face antérieure du cœur. L'ouverture de la cloison ventriculaire est à la même place dans ces deux observations.

73e Observation, N° 2109 (*Atlas, Table* XVII, fig. 144 et 145).

Garçon, né le 17 mars 1883, entré le 24 mars. Poids du corps 2500 grammes, taille 48 centimètres, circonférence de la tête 33 centimètres, du thorax 30 centimètres. Enfant ictérique, cyanose légère de la figure, des lèvres et de la bouche, extrémités froides au toucher. Le cœur est un peu augmenté de volume, la pointe se perçoit à 1 centimètre en dessous et en dehors du mamelon gauche. Les bruits du cœur se pro-

pagent également dans les deux parties du thorax, le bruit systolique a un son métallique, le second bruit est fort et distinct. Il n'y a aucun bruit étranger. Diagnostic : atrésie de l'artère pulmonaire. Le 31 mars, la cyanose était plus apparente et l'enfant toussait de temps en temps ; l'auscultation ne révèle aucune affection pulmonaire. Le 2 avril, l'enfant pesait 2620 grammes, la cyanose est minime pendant le repos, le cœur ne semble pas augmenté du côté droit, mais le choc de la pointe se palpe distinctement dans le cinquième et faiblement dans le sixième espace intercostal. Les deux bruits du cœur sont forts et distincts et s'entendent le mieux sur la face antérieure du thorax à la place du cône pulmonaire. Au sourd bruit on ne peut différencier le bruit aortique du bruit pulmonaire. Le 9 avril, les bruits du cœur paraissaient altérés en ce sens que le bruit systolique était devenu un peu plus sourd, tandis que second restait accentué. Le 20 avril, la respiration était accélérée (50 par minute), pouls 140 par minute, mais tous les symptômes cardiaques étaient les mêmes. La cyanose était stationnaire et l'enfant toussait quelquefois. Dans la nuit l'enfant eut un fort accès de cyanose et mourut subitement. *Autopsie.* — Poids du corps 2520 grammes, taille 49 centimètres, circonférence de la tête 33 centimètres, du thorax 27 centimètres. Les veines superficielles sont marquées et remplies de sang, les poumons sont affaissés, anémiques, les organes abdominaux sont à l'état normal. Le cœur n'est pas augmenté de volume, sa pointe est arrondie et formée par les deux ventricules, elle s'étend jusqu'à la jonction du cartilage avec la sixième côte. Tout le cœur est distendu par du sang noir et liquide. L'oreillette droite est normale de forme et point hypertrophiée. Le trou ovale est fermé complètement, il a 7 millimètres de hauteur et 6 de largeur. L'orifice atrio-ventriculaire droit a 3c,5 de circonférence, la tricuspide est normale, considérablement épaissie, surtout le bord libre de la valvule.

Circonférence des ventricules, base 10c,5 (ventr. droit 5,5, ventr. gauche 5 centimètres), circonférence des ventricules par la pointe 8c,5 (ventr. droit 4 centimètres, ventr. gauche 4c,5). Épaisseur des parois du ventricule droit 8 millimètres, gauche 6 millimètres. Le cône pulmonaire est complètement fermé du côté de l'artère pulmonaire, sa paroi postérieure ne mesure que 5 millimètres d'étendue et plus à gauche on trouve une ouverture presque ronde, de 9 millimètres de diamètre, qui fait communiquer le cône pulmonaire avec l'aorte. Au-dessus de cette ouverture se trouve l'aorte à cheval et elle est munie de trois valvules semi-lunaires larges et suffisantes en apparence. Ces dernières sont disposées de sorte qu'il y a une valvule antérieure et deux postérieures gauche et droite. La valvule droite est attachée au bord droit de l'ouverture par sa base et la moitié droite de la valvule antérieure au bord gauche inférieur du defectus septi. L'aorte se trouvait ainsi partagée en deux moitiés égales par le bord de la cloison

ventriculaire. L'artère pulmonaire a un diamètre de 5 millimètres, donne les deux artères pulmonaires normales et se transforme en conduit de Botal large de deux millimètres. L'endocarde du conduit de Botal est plissée longitudinalement et n'a que 5 millimètres de circonférence intérieure. L'oreillette gauche est distendue, mais normale de disposition, l'orifice atrio-ventriculaire a 3c,5 de pourtour; la bicuspide est normale. Hauteur de la cloison ventriculaire 2c,3. L'aorte naît des deux ventricules ayant un diamètre intérieur de 33 millimètres, la crosse aortique (8 millimètres de diamètre) donne une grosse branche qui se divise en artère innominée et carotide droite et une artère sous-clavière gauche normale, se rétrécit jusqu'à 7 millimètres de diamètre et se transforme en aorte thoracique du même calibre. Les artères coronaires sortent par une ouverture commune derrière la valvule semi-lunaire postérieure gauche.

Dans cette observation, l'ouverture de la cloison ventriculaire se trouve dans la partie antérieure du septum antérieur. Le trou ovale est fermé et le conduit de Botal en voie d'évolution.

74e Observation, N° I (*Atlas*, *Table* XVII, fig. 146, 147, 148 et 149).

Préparation ancienne ; cœur, poumons, trachée et larynx.

Le cœur est court, large, à pointe arrondie formée par le ventricule droit. Deux veines caves supérieures, la droite se jette normalement dans l'oreillette droite, la gauche descend jusqu'à la face antéro-latérale de l'oreillette gauche, contourne l'oreillette en cheminant dans l'épaisseur de la paroi et se joint à la vena Galeni. L'oreillette droite est dilatée, de construction régulière. Le trou ovale est fermé partiellement. Dans sa valvule on trouve deux ouvertures ovulaires qui effectuent une large communication entre les deux oreillettes. La valvule de Thébésius est largement ouverte en forme d'entonnoir.

Circonférence de la base des ventricules 9 centimètres, circonférence des ventricules par la pointe 8c,5 (ventr. droit 4c,5, ventr. gauche 4 centimètres). La tricuspide est régulièrement disposée (fig. 147), n'est point épaissie, le cône pulmonaire large du côté du ventricule, se rétrécit en entonnoir et se termine en cul-de-sac du côté de l'artère pulmonaire. L'oreillette gauche, plus petite que la droite, est normale et ses parois ne sont point épaissies. Elle reçoit quatre veines pulmonaires. La bicuspide est normale de forme, non épaissie et plus petite qu'à l'état normal. Épaisseur de la paroi du ventricule droit 9 millimètres, gauche 5 millimètres. L'aorte est déplacée à droite et sort des deux ventricules. La cloison ventriculaire haute de 2c,5 possède une ouverture dans sa partie antérieure ; l'ouverture est semi-lunaire et sa

corde mesure 10 millimètres. L'aorte en sortant des deux ventricules fait un arc normal, donne les artères réglementaires et reçoit par sa paroi inférieure le conduit de Botal. Ce dernier est long de 4 millimètres, large de 3 millimètres et parfaitement ouvert. L'artère pulmonaire, oblitérée à sa naissance, n'a que 5 millimètres de diamètre, donne les deux artères pulmonaires et se transforme en conduit de Botal. Les valvules semi-lunaires de l'aorte sont disposées de manière qu'il y a une valvule postérieure et deux valvules antérieures droite et gauche. Derrière la valvule postérieure se trouve une ouverture commune pour les deux artères coronaires (fig. 148).

L'ouverture de la cloison ventriculaire se trouve dans la partie postérieure du septum antérieur. Il n'y a pas de signes d'endocardite fœtale sur la tricuspide et néanmoins l'artère pulmonaire est fermée complètement du côté du cône pulmonaire. Une double veine cave supérieure semble prouver que l'atrésie pulmonaire s'est développée assez tôt pour provoquer la conservation d'une seconde veine cave supérieure.

75e Observation, N° 5423 (*Atlas, Table* XIX, fig. 150).

Fille, née le 21 juillet 1885, entrée dans la maison le 3 août, âgée de treize jours. Poids du corps 2300 grammes, taille 46 centimètres; circonférence de la tête 33 centimètres; du thorax 31 centimètres. L'enfant était un peu cyanotique, tétait peu, n'avait pas de fièvre et se développait mal. Le 3 septembre il pesait 2440 grammes. Le 7 septembre on trouve la note suivante : cyanose constante qui ne devient pas plus forte quand l'enfant crie, le cœur est augmenté de volume, la pointe se perçoit à 2 centimètres en dessous et à 1c,5 à gauche du mamelon gauche, dans le cinquième espace intercostal. En dedans la matité cardiale ne dépasse pas le bord droit du sternum. Les bruits du cœur sont forts, réguliers et purs. L'enfant tette assez bien et ne tousse point. (Diagnostic : transposition de l'aorte et de l'artère pulmonaire?.) Ordination : infusion de digitale, 1 gramme sur 60 grammes. Le 5 octobre l'enfant pesait 2820 grammes. Dans la nuit l'enfant eut un accès de cyanose forte, mais le matin il n'avait pas de fièvre, prenait bien le sein de la nourrice et l'examen du cœur ne fit constater rien de nouveau. Pouls 140, toux sèche, peu fréquente. Le 28 octobre, l'enfant pesait 2860 grammes. Il avait un peu de fièvre surtout le matin, les sutures crâniennes étaient dilatées, le grand fonticule légèrement proéminent, les conjonctives rougies et les poings fermés le pouce en dedans. Du côté du cœur et des poumons rien de particulier. Le 3 dé-

cembre l'enfant pesait 3500 grammes, les cartilages costaux commencent à former le chapelet rachitique. Dyspepsie chronique. Deux jours plus tard la toux devint plus fréquente, signes de catarrhe des bronches. Le 18 décembre, l'enfant pesait 3640 grammes. L'état du cœur et la cyanose constante ne présentent aucun changement. Le 4 janvier 1886 l'enfant pesait 3900 grammes, la cyanose est insignifiante quand l'enfant est tranquille. Au premier temps on entend un léger bruit de souffle, surtout à la pointe, le bruit diastolique est plus accentué. Le 29 janvier le poids du corps avait atteint 4260 grammes.

Le 31 janvier il eut de la fièvre, le lendemain un écoulement sanguinolent du nez avec plaques pseudo-membraneuses et développement d'une bronchopneumonie. Le 7 février se déclara une otite moyenne purulente et l'enfant mourut le 16 février, âgé de presque sept mois.

Autopsie. — Poids 3820 grammes, taille 54 centimètres; circonférence de la tête 36 centimètres; du thorax 30 centimètres. Mort de diphthérie. Le cœur a une position presque horizontale, la pointe est arrondie et descend jusqu'à la sixième côte à gauche et en bas du mamelon gauche. Toutes les veines du cou sont gorgées d'un sang liquide et foncé, ainsi que les veines coronaires. Une aorte fort large sort des deux ventricules, tandis que l'artère pulmonaire est très étroite et ne communique pas avec le ventricule droit. La veine cave supérieure est double, la droite est normale, la gauche qui est plus fine s'implante à la paroi supérieure extérieure de l'oreillette gauche. Le rameau entre les deux jugulaires semble plus étroit que d'ordinaire. Diamètre intérieur de la veine cave supérieure droite 8 millimètres, gauche presque 2 millimètres, jugulaire droite 6 millimètres, jugulaire gauche 6 millimètres, rameau intermédiaire 6 millimètres, veine cave inférieure 10 millimètres. La veine cave supérieure gauche est oblitérée à partir de l'entrée de la veine intercostale supérieure gauche. L'oreillette droite est régulièrement disposée, le trou ovale est fermé en plus grande partie, mais laisse dans sa partie antérieure une fente qui permet de faire passer obliquement une sonde de 3 millimètres de diamètre. Hauteur du trou ovale 10 millimètres; largeur 8 millimètres.

Circonférence des ventricules, base 12 centimètres (ventr. droit 9 cent., ventr. gauche 3 cent.), circonférence des ventricules par la pointe 10c,5 (ventr. droit 6 cent., ventr. gauche 4c,5); épaisseur des parois du ventricule droit 9 millimètres, gauche 6 millimètres. L'oreillette droite a des parois hypertrophiées, près de la veine cave supérieure elle atteint 4 millimètres d'épaisseur et près de l'orifice atrio-ventriculaire 5 millimètres. L'orifice atrio-ventriculaire droit a 4c,7 de circonférence, la valvule tricuspide est normale de forme, mais considérablement épaissie, particulièrement du côté du cône pulmonaire (valvule antérieure et moyenne). La paroi extérieure du cône pulmonaire a jusqu'à 10 millimètres d'épaisseur et 13 millimètres d'étendue.

Le cône pulmonaire se termine en cul-de-sac du côté de l'artère pulmonaire. Sa paroi postérieure à peine de 2 millimètres d'étendue est en plus grande partie remplacée par une ouverture dans le septum antérieur de la cloison ventriculaire. L'oreillette gauche est normale, non hypertrophiée, reçoit deux veines pulmonaires, une droite et une gauche, mais qui sont doubles, à une courte distance de l'oreillette. L'orifice atrio-ventriculaire gauche a 3c,6 de pourtour. La bicuspide est normale de forme, mais aussi un peu épaissie. Hauteur de la cloison ventriculaire 2c,7. L'orte sort des deux ventricules, est un peu aplatie d'avant en arrière, ovalaire, ayant un grand diamètre de 17 millimètres, un petit diamètre de 10 millimètres et une circonférence extérieure de 4c,5. L'aorte sortant de la partie supérieure du cône pulmonaire et du ventricule gauche se trouve placée en avant et à droite, tandis que l'artère pulmonaire est placé en arrière et à gauche. L'aorte a trois valvules semi-lunaires, une postérieure et deux antérieures, droite et gauche. Les artères coronnaires sortent, l'antérieure derrière la valvule *postérieure* et la postérieure derrière la valvule *gauche antérieure*.

L'aorte monte en haut en formant une courbe à concavité gauche; de forme ovalaire, elle devient ronde en formant la crosse aortique (diamètre extérieur 11 millimètres), qui donne les branches normales, innominée, carotide et sous-clavière gauches. Au point de jonction avec le conduit de Botal, long de 6 millimètres avec diamètre intérieur de 4 millimètres, la crosse se rétrécit jusqu'à 8 millimètres de diamètre extérieur. Aorte thoracique 8 millimètres de diamètre.

L'artère pulmonaire fermée du côté du cône pulmonaire a un diamètre extérieur de 5 millimètres à sa racine ; à la hauteur de 12 millimètres elle se bifurque et se transforme en conduit de Botal. Les artères pulmonaires ont un diamètre extérieur de 4 millimètres.

Dans cette observation, l'artère pulmonaire se trouve être placée à gauche et un peu en arrière de l'aorte. La disposition des valvules et surtout la disposition et l'origine des artères coronaires démontre qu'il y a eu une rotation de l'aorte et de l'artère pulmonaire de gauche à droite. L'ouverture de la cloison se trouve dans la partie postérieure du septum antérieur.

76e Observation, N° 860 (*Atlas, Table* XVII, fig. 151, 152 et 153).

Fille, née le 2 février 1884, est entrée dans la maison le même jour. Poids du corps 2250 grammes, taille 42 centimètres; circonférence de la tête 32 centimètres ; du thorax 29 centimètres. L'enfant était affectée d'une blépharo-blennorrhée et la figure était légèrement cyanosée, elle tétait à peine. Au bout de quelques jours elle eut la jaunisse, puis le

muguet et ce qui s'ensuit. L'enfant devint plus cyanosé et mourut le 20 février. — A vécu dix-huit jours.

Le cœur a une pointe arrondie formée par les deux ventricules. Les vaisseaux cardiaques sont dilatés et fortement injectés. Dans la partie voisine de la pointe, sur les faces antérieure, latérale et postérieure du ventricule droit on trouve des petites hémorrhagies en partie confluentes sous le péricarde viscéral et qui forment des taches irrégulières.

Circonférence des ventricules, base 10 centimètres (ventr. droit 6 cent., ventr. gauche 4 cent.); circonférence des ventricules par la pointe 8 cent. (ventr. droit 4 cent., ventr. gauche 4 cent.); épaisseur des parois du ventricule droit 4 millimètres, gauche, 5 millimètres. L'oreillette droite est régulièrement conformée, considérablement distendue et hypertrophiée. Circonférence intérieure de la veine cave supérieure 15 millimètres, inférieure 20 millimètres. Le trou ovale est largement ouvert 6 millimètres de haut et 5 millimètres de largeur, sa valvule en forme de croissant n'a que 2 millimètres de largeur. L'orifice atrio-ventriculaire a 4 centimètres de pourtour, la valvule tricuspide est normale, les muscles papillaires sont fins. Le cône pulmonaire est presque complètement atrophié, sa paroi postérieure mesure à peine 3 millimètres et son bout artériel est fermé. L'artère pulmonaire naît en cul-de-sac à sa place ordinaire de la paroi antérieure supérieure du cône pulmonaire en avant et à gauche de l'aorte, elle a un diamètre extérieur d'un peu plus de 1 millimètre et a 7 millimètres de longueur, se bifurque en artère pulmonaire droite (1 millimètre de diamètre) qui contourne l'aorte, se dirige le long de la branche droite vers le hilus du poumon droit, l'artère pulmonaire gauche (1 millimètre de diamètre) se dirige en haut et à gauche, croise les veines pulmonaires gauches et le long de la bronche gauche se ramifie en suivant les voies aériennes, de même que l'artère pulmonaire droite. On ne trouve aucun rudiment d'un conduit de Botal. Dans le cul-de-sac de l'artère pulmonaire commune on trouve une petite élévation que l'on peut considérer comme un restant des valvules semi-lunaires soudées et atrophiées.

Derrière la valvule moyenne de la tricuspide et recouverte par elle on trouve une ouverture dans la cloison ventriculaire. L'oreillette gauche est régulièrement disposée, reçoit deux veines pulmonaires droites et deux gauches, l'orifice atrio-ventriculaire gauche a 3 centimètres de circonférence, la valvule bicuspide n'est point épaissie, normale ainsi que les muscles papillaires. La cloison ventriculaire a 2c,3 de hauteur. Dans la partie supérieure du septum médium on trouve une ouverture semi-lunaire dont la corde mesure 5 à 6 millimètres. L'aorte à valvules semi-lunaires normales se trouve à cheval sur l'ouverture de la cloison juste au milieu. A son issue, l'aorte est large (12 millimètres de diamètre extérieur) monte presque droit en haut en s'incli-

nant légèrement à droite et s'élargissant (13 millimètres), à 13 millimètres de la racine puis donne l'artère carotide gauche de sa paroi latérale gauche, ensuite sur une hauteur de 2 centimètres (de la racine) de sa paroi antérieure naît l'artère carotide droite et 7 millimètres plus haut de sa paroi droite naît l'artère sous-clavière droite, au-dessous du sommet de la crosse de l'aorte qui contourne la bronche droite à 3 ou 4 millimètres plus bas, de la paroi gauche de la crosse, naît l'artère sous-clavière gauche, qui se place derrière l'œsophage. Après avoir donné cette dernière, la crosse se transforme en aorte thoracique et donne deux branches artérielles (d'un diamètre extérieur de 2 millimètres) les artères bronchiques droite et gauche. Cette dernière passe derrière l'œsophage vers la paroi postérieure de la bronche gauche et puis dans le hilus du poumon, tandis que la droite suit simplement la bronche droite et s'implante dans le hilus du poumon droit.

Cette observation parle pour elle-même et prouve que l'atrésie de l'artère pulmonaire a eu lieu fort tôt pendant le développement du cœur de l'enfant.

77e Observation, N° 2538 (*Atlas, Table* XVIII, fig. 154, 155, 156, 157 et 158).

Fille, née le 10 avril 1883, entrée le 11 avril. Poids du corps 2400 grammes, taille 47 centimètres ; circonférence de la tête 32 centimètres ; du thorax 29 centimètres. Cet enfant faible et chétif tétait à peine c'est pourquoi on lui administra de la teinture de musc. Le 24 avril il était plus vif, tétait bien, mais il toussait fort, était légèrement cyanosé et avait de l'œdème des jambes. Ordination : sinapismes volants et à l'intérieur teinture de musc et carbonate d'ammoniaque. Accès de cyanose forte plusieurs fois par jour pendant près de huit jours, puis cessation des accès et disparition de l'œdème des jambes. Le 10 mai, l'enfant pesait 2500 grammes. Le 19 mai réapparurent les symptômes d'un état catarrhal des poumons (bronchite capillaire) et l'enfant mourut le 22 mai. L'enfant avait donc vécu pendant six semaines sans avoir d'autres symptômes que des accès de cyanose, qui ponvaient être interprétés comme signes d'une affection congénitale du cœur.

Autopsie. — Poids du corps 2300 grammes, taille 48 centimètres ; circonférence de la tête 32 centimètres ; du thorax 28 centimètres. Atélectasie des poumons, hypérémie des poumons et des organes de l'abdomen. Cœur à pointe arrondie formée par les deux ventricules. L'oreillette droite, normale de forme a une valvule d'Eustache fortement développée, le trou ovale est complètement fermé, la veine cave reçoit une vena anonyma ; elle a 17 millimètres de circonférence inté-

rieure et la veine cave inférieure 16 millimètres, l'orifice atrio-ventriculaire droit a 3c,8 de pourtour.

Circonférence des ventricules, base 10 centimètres (ventr. droit 5 cent., ventr. gauche 5 cent.), circonférence des ventricules par la pointe 9 cent. (ventr. droit 4c,5, ventr. gauche 4c,5). La tricuspide est assez régulièrement formée, le bord libre des valves est épaissi, les muscles papillaires sont faiblement développés. Le cône pulmonaire est rétréci et dans son bout artériel on trouve dans la paroi postérieure du cône une ouverture irrégulière de forme (fig. 157), qui mène dans l'aorte (defectus septi-anterioris). Dans l'épaisseur de la paroi antérieure du cône pulmonaire on trouve une petite cavité longue de 2 millimètres à peine et large de 1 millimètre. Cette petite cavité ovalaire est remplie d'une sérosité limpide et est tapissée d'une membrane fine, blanchâtre qui peut être fort bien distinguée de la paroi musculature du ventricule. En examinant ce cœur dans son ensemble on voit surgir des deux ventricules un seul gros tronc artériel, l'aorte, mais en examinant plus soigneusement, on trouve à la place de l'artère pulmonaire un tissu fibreux, les restes d'une artère pulmonaire atrophiée (fig. 154). De la partie supérieure de ce tissu fibreux se développe une petite artériole très fine qui s'implante au milieu de la crosse de l'aorte dans sa paroi inférieure. Cette petite artériole est certainement le conduit de Botal atrophié. En repliant l'aorte en bas (fig. 155) on voit des cordons fibreux se diriger du côté de la racine des poumons. Ces cordons fibreux peuvent fort bien représenter les artères pulmonaires droite et gauche complètement atrophiées. L'oreillette gauche reçoit quatre veines pulmonaires normales et est bien conformée ; l'orifice atrio-ventriculaire gauche a 3c,5 de pourtour, la bicuspide est normale de forme, légérement épaissie. mais les muscles papillaires sont plus grêles que d'ordinaire. La bicuspide ainsi que la tricuspide semblent avoir été suffisantes. L'aorte en sortant des deux ventricules est un peu reculée à droite et se trouve être à cheval sur l'ouverture dans la paroi postérieure du cône pulmonaire. Elle est munie de trois valvules semi-lunaires : une postérieure et deux antérieures (droite et gauche), les artères coronaires naissent derrière les valvules semi-lunaires postérieure et antérieure gauche. L'aorte en sortant de la base des deux ventricules se dirige à droite, en haut et un peu en arrière et à une hauteur de 21 millimètres, fait naître l'innominée puis la carotide droite et enfin la sous-clavière gauche. Au milieu de la crosse sur sa face inférieure s'implante une artériole oblitérée, qui est sans doute le conduit de Botal atrophié. La crosse en contournant la bronche gauche donne par sa paroi inférieure postérieure une artère bronchique antérieure (3 millimètres de diamètre) et, 5 millimètres plus bas, une artère bronchique postérieure du même calibre que la précédente. Ces deux artères bronchiques se bifurquent chacune en une branche droite et une branche gauche qui cheminent le long des

parois antérieure et postérieure des bronches et se perdent dans le parenchyme pulmonaire. Le diamètre extérieur de l'aorte en amont de l'artère bronchiale antérieure est de 10 millimètres et en aval de l'artère bronchiale postérieure 7 millimètres ; l'aorte thoracique a un diamètre extérieur de 8 millimètres.

L'oblitération de l'artère pulmonaire et du conduit de Botal est incontestable et il faut croire qu'elle s'est effectuée après développement définitif de l'aorte. La position normale de l'aorte, le développement considérable des artères bronchiques le prouvent aussi.

78e Observation, N° XIII (*Atlas*, *Table* XVIII, fig. 159, 160, 161, 162 et 163).

Cœur à forme bizarre avec une forte incision au point de jonction des deux ventricules. Le ventricule droit est placé horizontalement et le ventricule gauche a une position oblique au-dessus de lui. Les oreillettes sont petites comparativement aux ventricules. L'aorte est placée un peu en arrière, mais plus à droite que d'ordinaire, l'artère pulmonaire est placée un peu en avant et à gauche de l'aorte. L'aorte et la pulmonaire sortent toutes les deux du ventricule droit, mais l'artère pulmonaire est fermée du côté du cône pulmonaire par la soudure complète des valvules semi-lunaires.

Circonférence des ventricules à la base 14c,5 (ventr. droit 9c,5, ventr. gauche 5 centimètres), circonférence des ventricules par la pointe 12c,5 (ventr. droit 8c,5, ventr. gauche 4 centimètres). L'oreillette droite est deux fois plus grande que l'oreillette gauche. Ses parois sont hypertrophiées et atteignent une épaisseur jusqu'à 5 millimètres. L'oreillette droite, large de 4c,5 et haute de 2-2c,5, semble être déplacée en arrière et un peu à gauche. Circonférence intérieure de la veine cave supérieure 20 millimètres, inférieure 25 millimètres. Le trou ovale est complètement fermé. L'endocarde de l'oreillette droite et du ventricule droit est épaissi, ainsi que la valvule tricuspide. L'orifice atrio-ventriculaire droit a 4 centimètres de circonférence, et la tricuspide semble avoir été suffisante. Les muscles papillaires sont considérablement hypertrophiés. Derrière la valvule moyenne de la tricuspide on trouve une ouverture dans la cloison ventriculaire. Le cône pulmonaire est un peu raccourci, à son entrée il a 20 millimètres de hauteur et 15 millimètres de largeur, sa paroi postérieure mesure 10 millimètres, et il se termine en cul-de-sac du côté de la pulmonaire en se rétrécissant petit à petit, de sorte qu'il a la forme d'une corne courte à pointe émoussée. Les parois du ventricule droit atteignent à la base une épaisseur de 10 millimètres. L'oreillette gauche, à parois fortes (jusqu'à 3 millimètres d'épaisseur), a une cavité à loger une petite

noisette et reçoit quatre veines pulmonaires. L'orifice atrio-ventriculaire gauche n'a que 2c,5 de circonférence, la valvule bicuspide est disposée régulièrement, n'est point épaissie, mais les muscles papillaires sont fins et grêles. Hauteur du ventricule gauche à peine 2 centimètres, hauteur de la cloison ventriculaire 1c,3. Dans la partie supérieure du septum médium se trouve une large ouverture, qui cependant n'a pas été mesurée exactement, pour ne pas détériorer la pièce anatomique. L'artère pulmonaire fermée du côté du cône a 8 millimètres de diamètre à sa base, donne les deux artères pulmonaires droite et gauche, dont chacune a un diamètre extérieur de 4 millimètres et se termine en conduit de Botal long de 1 centimètre, large de 1mm,5 et complètement fermé des deux côtés. L'aorte d'un diamètre extérieur de 12 millimètres sort du ventricule droit, en plus grande partie se dirige droit en haut en s'amincissant peu à peu pour former la crosse (diamètre 7 millimètres), qui donne les branches normales, contourne la bronche gauche et se termine en aorte thoracique de 6 millimètres de diamètre. Les artères bronchiques supérieures sont larges jusqu'à 2 millimètres de diamètre extérieur. L'aorte possède trois valvules semi-lunaires qui sont disposées de la sorte qu'il y a deux valvules gauches, antérieure et postérieure, et une droite ; cette dernière est plus courte que les deux valvules gauches. Les artères coronaires naissent de l'aorte derrière les deux valvules gauches.

Ce cœur à atrésie valvulaire de l'artère pulmonaire est remarquable par la forme des ventricules, qu'il est difficile d'expliquer. J'ignore l'âge de l'enfant, mais néanmoins la clôture complète du trou ovale et du conduit de Botal ne présente rien d'extraordinaire, tandis que l'atrophie relative du ventricule gauche est à relever, surtout parce que la bicuspide ne présente aucun signe d'endocardite fœtale.

Dans ces observations de sténose ou d'atrésie de l'artère pulmonaire il faut remarquer que les ouvertures dans la cloison ventriculaire se trouvent dans différentes parties du septum, et que dans les cas où l'ouverture se trouve dans le septum antérieur on trouve en même temps des anomalies variées quant à la bifurcation ou la naissance des artères de la crosse de l'aorte. Il semble que cela prouve que lorsque l'ouverture se trouve dans le septum antérieur, le cœur fœtal est tombé malade plus tôt pendant sa période de développement, que dans les cas où l'ouverture se trouve dans le septum médium.

STÉNOSES ET ATRÉSIES DE L'AORTE

79e Observation, N° 5606 (*Atlas, Table* XIX, fig. 164, 165 et 166).

Garçon, né le 31 juillet 1889, entré dans la maison le 8 août; poids du corps 2520 grammes, taille 47 centimètres, circonférence de la tête 34 centimètres, du thorax 31 centimètres. L'enfant présentait des symptômes de syphilis congénitale et avait des accès de cyanose très fréquents, dans les poumons des râles muqueux fins disséminés, pas de fièvre. Mort le 12 août âgé de 12 jours.

Autopsie. — Poids du corps 2520 grammes, taille 48 centimètres, circonférence de la tête 33 centimètres, du thorax 28 centimètres.

Le cœur a une forme irrégulière (fig. 164), globulaire.

Circonférence des ventricules par la base 12 centimètres (vent. droit 7c,7, vent. gauche 4c,5), circonférence des ventricules par la pointe 10 centimètres (vent. droit 6 centimètres, vent. gauche 4 centimètres), circonférence des ventricules au milieu 10c,5 (ventr. droit 6 centimètres, ventr. gauche 4c,5). Épaisseur des parois du ventricule droit 6 millimètres, gauche 5 millimètres, du cône pulmonaire 7 millimètres. Les ventricules ont une forme globulaire, irrégulière et le cône pulmonaire est fort développé, ce qui fait que le cœur est très bombé. En mesurant l'épaisseur du cœur d'avant en arrière on trouve 28 millimètres à la racine de l'artère pulmonaire et 1 centimètre 32 millimètre plus bas. L'oreillette droite est bien conformée, circonférence intérieure de la veine cave supérieure 22 millimètres, inférieure 20 millimètres, le trou ovale a 10 millimètres de hauteur et 6 millimètres en largeur et sa valvule proémine dans la cavité de l'oreillette gauche. Dans la partie antérieure, supérieure de la valvule du trou ovale se trouve une ouverture de 5 millimètres de largeur. Les parois de l'oreillette droite sont épaissies, l'orifice atrio-ventriculaire a 43 millimètres de circonférence, la valvule tricuspide est un peu épaissie, normale de forme et semble avoir été suffisante. L'endocarde de tout le ventricule est considérablement épaissi. Le cône pulmonaire est distendu, sa paroi postérieure mesure 6 millimètres et son bout artériel a 3 centimètres de circonférence. L'artère pulmonaire, munie de valvules semi-lunaires régulièrement disposées, mesure 8 millimètres de diamètre extérieur à sa naissance, se dirige droit en haut en s'inclinant un peu à gauche et en s'amincissant, se transforme en conduit de Botal largement ouvert, court et large de 5 millimètres. Les artères pulmonaires, droite et gauche, naissent normalement. Dans la partie an-

térieure de la paroi postérieure du cône, on trouve une ouverture dans la cloison ventriculaire (fig. 166) haute de 8 et large de 5 millimètres. Cette ouverture est un canal très court, en forme d'entonnoir qui chemine dans l'épaisseur de la cloison ventriculaire et s'ouvre dans le ventricule gauche.

L'oreillette gauche reçoit deux veines pulmonaires droites et gauches, son endocarde semble épaissi, mais la conformation est régulière. L'orifice atrio-ventriculaire gauche a 30 millimètres de pourtour, la valvule bicuspide est disposée régulièrement, mais épaissie et ayant une valvule extérieure fort courte. Les muscles papillaires des deux ventricules sont grêles et faiblement développés. L'aorte a une issue normale, ses valvules semi-lunaires sont régulièrement disposées, mais elle est étroite (5 millimètres de diamètre) se dirige droit en haut parallèlement à l'artère pulmonaire, donne les artères réglementaires, se rétrécit jusqu'à un diamètre de 3 millimètres, donne la sous-clavière gauche, se rétrécit encore (2 millimètres de diamètre), reçoit le conduit de Botal et s'élargit jusqu'à 6 millimètres de diamètre. Circonférence intérieure de l'aorte thoracique 14 millimètres.

Dans cette observation nous trouvons une étroitesse congénitale de l'aorte et aussi de l'isthme de l'aorte. Le fort développement du ventricule gauche la distingue des autres cas de sténose ou atrésie de l'aorte. L'ouverture dans la partie antérieure du septum antérieur semble prouver que la tension du sang dans le cœur droit devait avoir été forte pendant le développement du cœur. Les deux valvules atrio-ventriculaires sont un peu épaissies.

80e Observation, N° XXVIII (*Atlas*, *Table* XIX, fig. 167, 168, 169 et 170).

Cœur à ventricules de forme ovalaire et à pointe arrondie formée par le ventricule droit. Épaisseur de la paroi du ventricule droit 9 millimètres, ventr. gauche 4 millimètres.

Circonférence des ventricules par la base 10c,5 (ventr. droit 7c,8, ventr. gauche 2c,8), circonférence des ventricules par la pointe 9 centimètres (ventr. droit 6c,5, ventr. gauche 2c,5). L'oreillette droite a des parois hypertrophiées et normales de disposition. Circonférence intérieure de la veine cave inférieure 17 millimètres ; la veine cave supérieure est coupée trop court pour être mesurée. Le trou ovale est complètement fermé 6 millimètres de haut et 4 millimètres de large. L'orifice atrio-ventriculaire droit a 4 centimètres de pourtour, la tricuspide est régulièrement disposée et paraît avoir été suffisante. Le

cône pulmonaire est fortement distendu, sa paroi antérieure atteint jusqu'à 8 millimètres d'épaisseur et sa paroi postérieure est raccourcie et mesure 3 millimètres d'étendue. L'artère pulmonaire naît régulièrement du cône pulmonaire, ses valvules semi-lunaires sont régulièrement disposées et son diamètre extérieur est de 12 millimètres. A 5 millimètres au-dessus des valvules semi-lunaires naît, de la paroi droite et postérieure, l'artère pumonaire droite et 1 centimètre plus haut, l'artère pulmonaire gauche. Toute la longueur de l'artère pulmonaire de la racine jusqu'au conduit de Botal mesure 2 centimètres. Ce dernier est largement ouvert (circonférence intérieure 10 millimètres), court (5 millimètres de longueur), mais sa surface intérieure est plissée longitudinalement.

L'oreillette gauche a des parois très fortes (jusqu'à 2 millimètres d'épaisseur), reçoit une forte veine pulmonaire gauche et deux veines pulmonaires droites, les bords du trou ovale font entonnoir du côté de l'oreillette droite. L'orifice atrio-ventriculaire gauche a 2 centimètres de pourtour, les valvules de la bicuspide sont soudées entre elles mais semblent avoir été suffisantes. Hauteur de la cloison ventriculaire 16 millimètres. L'aorte a une issue normale du petit ventricule gauche; elle n'a que 2 millimètres de diamètre extérieur, monte derrière et à droite de l'artère pulmonaire jusqu'à la crosse aortique large de 5 millimètres. Les artères: innominée, carotide et sous-clavière gauches naissent de cette crosse, qui s'élargit en aval du conduit de Botal jusqu'à 7 millimètres de diamètre extérieur, contourne la bronche gauche et se continue en aorte thoracique. Les deux artères coronaires naissent de la base de l'aorte.

L'aorte est très fine (2 millimètres de diamètre extérieur) mais encore perméable. Le trou ovale est fermé. D'après sa grandeur ce cœur devait appartenir à un enfant âgé de moins de deux semaines. La soudure des valvules de la mitrale est à remarquer.

81e Observation, N° 1762 (*Atlas, Table* XIX, fig. 171).

Garçon âgé de cinq jours. Poids du corps, 2670 grammes; taille, 48 centimètres. Les poumons sont fortement hypérémiés et le poumon droit est presque complètement hépatisé. Le cerveau est d'une consistance ferme, le foie et la rate sont hypérémiés. A l'examen du cœur à l'état frais, voici ce que j'ai trouvé noté:

Le ventricule droit est hypertrophié. Épaisseur de la paroi ventriculaire droite 8 millimètres, gauche 6 millimètres. L'endocarde du ventricule gauche est un peu épaissi, les valvules semi-lunaires de l'aorte sont soudées entre elles et séparent de l'aorte le petit ventri-

cule gauche, qui peut loger un petit pois à peine. Circonférence intérieure de la racine de l'artère pulmonaire 28 millimètres; de l'arc de l'aorte 17 millimètres; en amont du conduit de Botal 13 millimètres; en aval 14 millimètres, aorte thoracique 11 millimètres. Le conduit de Botal a 4 millimètres de longueur et une circonférence intérieure de 15 millimètres.

Le cœur, conservé dans de l'esprit-de-vin, montre une pointe arrondie formée exclusivement par le ventricule droit. Épaisseur de la paroi ventriculaire droite 7 millimètres, gauche 5 millimètres. Circonférence des ventricules base : 10c,5 (ventr. droit 9 centimètres, ventr. gauche 1c,5); circonférence des ventricules par la pointe 8 centimètres (ventr. droit 6 cent., ventr. gauche 2 cent.); L'oreillette droite est bien conformée, le trou ovale a 7 millimètres de hauteur et 6 millimètres de largeur; dans sa valvule on trouve dans la partie antérieure une ouverture semi-lunaire de 5 millimètres de hauteur. Circonférence intérieure de la veine cave supérieure 12 millimètres, inférieure 16 millimètres. Les parois de l'oreillette droite sont plus fortes que d'ordinatre, l'orifice atrio-ventriculaire droit a 45 centimètres de pourtour, sa valvule tricuspide est régulièrement disposée, suffisante en apparence et ne présente aucun signe d'une endocardite fœtale. Le cône pulmonaire est dilaté, sa paroi postérieure mesure 6 millimètres et la circonférence du bout artériel 28 millimètres. L'artère pulmonaire naît du cône à la manière ordinaire et sa circonférence intérieure est de 24 millimètres à la base. Le conduit de Botal est largement ouvert. L'oreillette gauche est plus petite qu'à l'état normal, ses parois ne sont point hypertrophiées. Le ventricule gauche est très petit, son endocarde est peu épaissi, l'orifice atrio-ventriculaire n'a que 15 millimètres de circonférence et la valvule bicuspide est atrophiée. La forme du ventricule gauche est celle d'un cône renversé de 1 centimètre de hauteur. L'aorte naît du ventricule régulièrement, mais ne communique plus avec lui à cause de la soudure complète des valvules semilunaires entre elles. A sa racine l'aorte a un pourtour extérieur de 1 centimètre, elle est placée régulièrement et se ramifie régulièrement.

Le cœur droit ne porte pas de signes d'endocardite fœtale. Atrésie valvulaire de l'aorte.

82e Observation, N° XIX (*Atlas, Table* XX, fig. 172, 173 et 174).

Cœur à pointe arrondie formée par le ventricule droit exclusivement. Circonférence des ventricules, base : 11 centimètres (ventr. droit 7 cent., ventr. gauche, 4 cent.); circonférence des ventricules par la pointe 9 centimètres (ventr. droit 5 cent., ventr. gauche 4 cent.); épaisseur de la paroi du ventricule droit 6 millimètres, gauche 8 millimètres.

L'oreillette droite est formée régulièrement, ses parois ne sont point hypertrophiées. Circonférence intérieure de la veine cave supérieure 12 millimètres, inférieure 22 millimètres; trou ovale 8 millimètres de hauteur, fermé en plus grande partie, mais dans sa partie antérieure, supérieure se trouve une ouverture semi-lunaire de 4 millimètres de hauteur. L'orifice atrio-ventriculaire a 38 millimètres de pourtour, la tricuspide est normale de forme et légèrement épaissie à son bord libre, les muscles papillaires sont fins. Le cône pulmonaire à paroi postérieure de 7 millimètres d'étendue est régulier de forme; à son bout artériel il a une circonférence de 20 millimètres. L'artère pulmonaire a 9 millimètres de diamètre extérieur à son issue du cône pulmonaire, se ramifie comme d'ordinaire (circonférence intérieure de deux artères pulmonaires, 11 millimètres), se transforme en conduit de Botal long de 7 millimètres et se continue en aorte thoracique ayant une circonférence intérieure de 14 millimètres. L'oreillette gauche reçoit deux veines pulmonaires gauches et trois droites, est régulièrement conformée, mais ses parois sont plus fortes que d'ordinaire. L'orifice atrio-ventriculaire gauche a 17 millimètres de pourtour, la valvule bicuspide est régulièrement disposée et considérablement épaissie ainsi que l'endocarde de tout le ventricule gauche. Les muscles papillaires sont plus fins qu'à l'état normal, mais régulièrement placés. L'aorte, séparée du ventricule gauche par la soudure des valvules semi-lunaires, se développe régulièrement et n'a que 16 millimètres de circonférence extérieure à sa racine. Après avoir donné les branches réglementaires, l'isthme de l'aorte a 10 millimètres de circonférence extérieure. Les artères coronaires sont normales quant à leur issue. Les valvules semi-lunaires de l'aorte et de la pulmonaire ont une disposition ordinaire.

Cette observation ressemble fort à la précédente, sauf un épaississement du bord libre de la valvule tricuspide. Le ventricule gauche est aussi moins atrophié et la soudure des valvules entre elles est complète.

83e Observation, N° XXIV (*Atlas, Table* XX, fig. 175).

Cœur à pointe légèrement arrondie, formée par le ventricule droit. Circonférence des ventricules, base : 10 centimètres (ventr. droit 8 cent., ventr. gauche 2 cent.); circonférence des ventricules par la pointe 7 cent. (ventr. droit 5c,3. ventr. gauche 1c,7); épaisseur des parois du ventricule droit 7 millimètres, gauche 6 millimètres. L'oreillette droite est disposée régulièrement, le trou ovale est fermé, 8 millimètres haut, 8 millimètres large et sa valvule proémine dans la cavité de l'oreillette gauche. Circonférence intérieure de la veine cave supérieure, 15 mil-

limètres, inférieure 18 millimètres. Les parois de l'oreillette droite sont hypertrophiées et les muscles pectinés sont fortement développés. L'orifice atrio-ventriculaire droit a 33 centimètres de pourtour et la valvule tricuspide semble avoir été suffisante. La valvule moyenne de la tricuspide est peu développée, mais toute la tricuspide n'est point épaissie. Le cône pulmonaire est large et raccourci, sa paroi postérieure ne mesure que 3 millimètres. L'artère pulmonaire, large de 1 centimètre de diamètre, a une issue normale du cône pulmonaire. Elle a une valvule semi-lunaire antérieure et une postérieure qui sont formées par la soudure des deux valvules postérieures. Cette dernière est plus grande que la valvule antérieure et forme une poche de près de 5 millimètres de profondeur. Ces deux valvules semblent avoir été suffisantes. Sur la paroi postérieure de l'artère pulmonaire en trouve sur sa face intérieure, à partir du point de soudure des deux valvules semi-lunaires postérieures, une élévation linéaire, qui correspond à la ligne le long de laquelle l'aorte se trouve accolée à la pulmonaire. L'artère pulmonaire donne les deux branches droite et gauche et se transforme à une hauteur de 17 millimètres en conduit de Botal long de 4 millimètres et large de 5 millimètres.

L'oreillette gauche est fort petite, ses parois sont épaisses, elle reçoit deux (une double) veines pulmonaires droites et deux gauches. L'orifice atrio-ventriculaire gauche a à peine 10 millimètres de circonférence, la bicuspide se présente en forme de pli de l'endocarde large d'un peu plus de 1 millimètre. La cavité du ventricule gauche ne mesure que 3-4 millimètres de hauteur et donne naissance à l'aorte fermée par la soudure des valvules semi-lunaires. De la racine l'aorte ascendante a un diamètre extérieur de 4 millimètres, sur une hauteur de 10 millimètres, puis elle s'élargit en entonnoir et se transforme en crosse, donne les artères réglementaires et en amont du conduit de Botal a un diamètre extérieur de 6 millimètres. En aval du conduit elle mesure 7 millimètres. Les artères coronaires antérieure et postérieure naissent de l'aorte sténosée.

Ici on ne trouve non plus les signes d'endocardite fœtale dans le cœur droit, mais par contre deux valvules semi-lunaires dans l'artère pulmonaire, qui cependant étaient suffisantes en apparence.

84e Observation, N° XL (*Atlas, Table* XX, fig. 176).

Cœur à pointe ovalaire formée par le ventricule droit fortement développé. Le ventricule gauche est très petit. A leur point de jonction près du bord gauche du cône ventriculaire on trouve deux petits en-

foncements reliés entre eux par une rainure ressemblant à une incision linéaire longue de 2-3 millimètres. Les limites du ventricule gauche sont bien marquées par l'artère coronaire postérieure et moins distinctement par l'artère coronaire antérieure, qui est très mince. Epaisseur de la paroi du ventricule droit 4 millimètres, gauche 10 millimètres.

Circonférence des ventricules, base: 15 centimètres (ventr. droit 9 cent., ventr. gauche 3 cent.); circonférence des ventricules par la pointe 9 centimètres (ventr. droit 6c,5, ventr. gauche 2c,5); circonférence intérieure de la veine cave supérieure 16 millimètres, inférieure 27 millimètres. L'oreillette droite, à parois hypertrophiées jusqu'à 3 millimètres d'épaisseur, est distendue, mais régulièrement conformée, le trou ovale a 10 millimètres de hauteur et 8 millimètres de largeur, et il est ouvert dans sa partie antérieure; cette ouverture laisse passer une sonde de 5 millimètres de diamètre. L'orifice atrio-ventriculaire droit a 4 centimètres de circonférence, sa valvule tricuspide est régulièrement disposée, semble avoir été suffisante; les muscles papillaires sont forts. Le cône pulmonaire est fortement distendu, sa paroi postérieure ne mesure que 2 millimètres, tandis que la paroi antérieure est de 3 millimètres d'épaisseur et mesure 17 millimètres à partir de la base du muscle papillaire antérieur jusqu'au bout artériel du cône pulmonaire. L'artère pulmonaire, large de 10 millimètres de diamètre, est munie de valvules semi-lunaires normalement disposées, donne les deux branches pulmonaires droite et gauche et à une hauteur de 15 millimètres se transforme en conduit de Botal, long de 8 millimètres et de 6 millimètres de diamètre intérieur.

L'oreillette gauche est petite, normale de forme, et ses parois ne sont pas épaissies. L'orifice atrio-ventriculaire gauche a un diamètre de 2-3 millimètres, mais par la valvule bicuspide atrophiée cette ouverture se rétrécit jusqu'à 1 millimètre de diamètre. La cavité du ventricule gauche est presque sphérique, de 5 millimètres de diamètre à peine, elle est tapissée d'un endocarde épaissi et ne communique pas avec l'aorte. Deux filaments très courts, sans vestige de muscle papillaire se rendent du fond de la paroi externe au bord libre de la bicuspide atrophique. L'aorte ascendante, large de 2-3 millimètres, est placée en arrière et à droite de la pulmonaire, donne les deux coronaires et, conservant son diamètre étroit sur une étendue de 15 millimètres, s'ouvre dans la crosse aortique de 6 millimètres de diamètre extérieur. Après avoir donné les artères réglementaires la crosse se rétrécit un peu en amont du conduit de Botal pour atteindre un diamètre de 7 millimètres en aval de ce conduit. L'aorte descendante est coupée.

L'hypertrophie du ventricule droit est fort prononcée dans ce cas, de même que les parois de l'oreillette gauche. La cicatrice

au sommet du ventricule gauche semble dénoter qu'il y avait une myocardite fœtale.

85e Observation, N° III (*Atlas, Table* XX, fig. 177, 178 et 179).

Cœur en forme du bout pointu d'un œuf, à pointe formée par le ventricule droit. L'oreillette droite est régulièrement conformée, le trou ovale est ouvert en forme d'une fente longue de 4 et large de 2 millimètres. Le ventricule droit est hypertrophié, le ventricule gauche atrophié. Épaisseur des parois du ventricule droit 7 millimètres, gauche 5 millimètres.

Circonférence des ventricules, base 10c,5 (ventricule droit 8 cent., ventr. gauche 2c5); circonférence des ventricules par la pointe 8 centimètres (ventr. droit 6 cent., ventr. gauche 2 cent.) L'orifice atrio-ventriculaire droit a 44 millimètres de circonférence, la tricuspide est fort développée et semble avoir été suffisante. Les muscles papillaires sont aussi fort développés. Le cône pulmonaire est distendu et raccourci, sa paroi postérieure mesure 4 millimètres. L'artère pulmonaire ayant une circonférence intérieure de 3 centimètres, se développe régulièrement du cône, est munie de trois valvules semi-lunaires disposées régulièrement, donne les deux branches pulmonaires droite et gauche et se transforme en conduit de Botal très court (2 millim.) et large (12 millim. de circonférence intérieure). L'oreillette gauche a des parois fines, est régulièrement disposée et reçoit quatre veines pulmonaires. L'orifice atrio-ventriculaire gauche a 14 millimètres de pourtour, la valvule bicuspide est atrophiée. La cavité du ventricule gauche en forme de cône renversé n'a que 2 millimètres de hauteur, son endocarde est fortement épaissi et elle est séparée de l'aorte par la soudure des valvules semi-lunaires entre elles. L'aorte ascendante s'implante au ventricule gauche derrière la valve interne de la bicuspide et est large de 3 millimètres sur une étendue de 15 millimètres où elle se dilate et se transforme en crosse, donne les branches réglementaires et se rétrécit jusqu'à un diamètre extérieur de 5 millimètres en amont du conduit de Botal. En aval de ce conduit elle acquiert une circonférence intérieure de 14 millimètres et un diamètre extérieur de 7 millimètres. Les artères coronaires naissent de la racine de l'aorte ascendante.

86e Observation, N° VI (*Atlas, Table* XX, fig. 180, 181 et 182).

Cœur à pointe formée par le ventricule droit. Épaisseur de la paroi du ventricule gauche 9 millimètres, du ventricule droit 5 millimètres.

Circonférence des ventricules, base 8c,5 (ventr. droit 5c,3, ventr. gauche 2c,2); circonférence des ventricules par la pointe 6c,5 (ventr. droit 4c,5, ventr. gauche 2 cent.). L'oreillette droite est normale de forme, dis-

tendue, à parois plus fortes que d'ordinaire. Le trou ovale large de 5 et haut de 5 millimètres est ouvert dans sa moitié antérieure. L'orifice atrio-ventriculaire droit a 33 millimètres de pourtour, sa valvule tricuspide, normale de forme, est considérablement épaissie, le cône pulmonaire est large, sa paroi postérieure mesure 7 millimètres d'étendue et son bout artériel 25 millimètres de circonférence. L'artère pulmonaire est large (16 millimètres de circonférence intérieure) et munie de trois valvules semi-lunaires disposées régulièrement, en apparence non épaissies; à 3 millimètres au-dessus des valvules semi-lunaires naissent les deux branches pulmonaires droite et gauche et puis l'artère pulmonaire se transforme en conduit de Botal (15 millimètres de circonférence intérieure). L'oreillette gauche est fort petite, reçoit deux veines pulmonaires droites et une gauche, normale de disposition. L'orifice atrio-ventriculaire gauche a 3 millimètres de pourtour, la valvule bicuspide est atrophique et se présente en forme de pli large d'un millimètre à peine. La cavité du ventricule gauche a la forme d'un cône renversé haut de 3 millimètres. L'aorte ascendante, fermée du côté du ventricule gauche, n'a que 2 millimètres de diamètre sur une étendue de 6 millimètres, puis elle se transforme en crosse, donne les branches réglementaires et prend un diamètre extérieur de 4 millimètres en amont du conduit de Botal. Ce dernier qui est la continuation de la forte artère pulmonaire se continue en formant la seconde moitié de la crosse aortique, contourne la bronche gauche et se transforme en aorte descendante (12 millimètres de circonférence intérieure). Les artères coronaires sont comparativement fortes et naissent de la racine de l'aorte.

Ces deux observations sont analogues et ne présentent de différence qu'au point de vue du degré d'atrophie du ventricule gauche.

87e Observation, N° 6052 (*Atlas*, *Table* XXI, fig. 183, 184 et 185).

Fille, née le 13 septembre 1882, entrée dans la maison le 14 septembre. Poids du corps 3000 grammes, taille 48 centimètres ; circonférence de la tête 35 centimètres ; du thorax 34 centimètres. L'enfant était cyanosé, peu fortement du reste, ne prenait pas le sein de la nourrice et avait une température du corps remarquablement basse (32°,5). La respiration n'était pas accélérée, partout on entendait un murmure vésiculaire, mais dans le lobe inférieur gauche la percussion donnait un son légèrement tympanique. Le premier bruit du cœur est faible et s'entend le plus distinctement à un centimètre en dedans du mamelon gauche, le second bruit est fort et distinct. Le choc du cœur ne peut

être palpé, mais à la percussion la limite inférieure du cœur s'étend à un centimètre au-dessous du mamelon gauche et la limite droite dépasse le bord sternal droit d'un demi-centimètre. Dans la journée du 17 septembre l'enfant est mort.

Autopsie. — Poids du corps, 2890 grammes, taille 48 centimètres, circonférence de la tête 34 centimètres; du thorax 31 centimètres. Stase veineuse dans les méninges et le cerveau, hypérémie des poumons avec atélectasie congestive très étendue, hypérémie du foie, rate normale. Le cœur est augmenté de volume, sa pointe est arrondie et formée par le ventricule droit hypertrophié.

Circonférence des ventricules, base 12 centimètres (ventr. droit 9 cent., ventr. gauche 3 cent.); circonférence des ventricules par la pointe, 11 centimètres (ventr. droit 8 cent., ventr. gauche 3 cent.); épaisseur des parois du ventricule droit 9 millimètres, gauche 5 millimètres. L'oreillette droite est fortement distendue, ses parois sont épaissies et les trabécules musculaires forts. Les veines caves sont normales, le trou ovale a un centimètre de hauteur et 5 millimètres de largeur (fig. 184). L'orifice atrio-ventriculaire droit a 40 millimètres de circonférence, la valvule tricuspide n'est point épaissie, mais les muscles papillaires sont gros et forts. Le cône pulmonaire est bien développé, sa paroi postérieure mesure 7 millimètres, les valvules semi-lunaires de l'artère pulmonaire sont bien formées, régulières, épaissies, mais suffisantes. L'artère pulmonaire large de 10 millimètres de diamètre extérieur donne les deux branches pulmonaires et se transforme en conduit de Botal large de 6 millimètres, long de 10 millimètres à peu près, qui, après avoir fait une courbure à convexité gauche, se réunit à la crosse aortique (fig. 183).

L'oreillette gauche est fort petite, son endocarde n'est pas épaissi et elle reçoit quatre veines pulmonaires normales. L'orifice atrio-ventriculaire gauche a un peu plus de 15 millimètres de pourtour, la bicuspide est régulièrement formée, mais très petite; la plus grande largeur des valvules atteint 4 millimètres. La cavité du ventricule gauche est tapissée d'un endocarde considérablement épaissi, et l'introitus aortæ se termine en cul-de-sac à cause de la soudure des valvules semi-lunaires entre elles. L'aorte ascendante placée régulièrement a 3 millimètres de diamètre à sa racine, monte en haut en s'inclinant un peu à gauche et se transforme en crosse, peu forte, qui donne les branches réglementaires, s'unit au conduit de Botal et passe dans l'aorte descendante (15 millimètres de circonférence extérieure).

Ce cœur se distingue par son hypertrophie surtout du cœur droit, malgré l'absence de signes évidents d'une endocartite fœtale droite.

88e Observation, N° 4103 (*Atlas*, *Table* XXI, fig. 186, 187 et 188).

Garçon, né le 21 juin 1882, entré dans la maison le même jour, poids 1950 grammes, taille 42 centimètres, circonférence de la tête 30 centimètres, du thorax 29 centimètres.

Cet enfant petit et faible ne prenait pas le sein de la nourrice, devint cyanotique et mourut le lendemain, le 22 juin. A l'autopsie l'enfant pesait 1920 grammes, taille 42 centimètres, circonférence de la tête 30 centimètres, du thorax 24 centimètres. L'oreillette droite a une disposition régulière, ses parois sont hypertrophiées et l'auricule est très grande. L'oreillette gauche est petite, aplatie d'avant en arrière, reçoit deux veines pulmonaires droites et deux gauches. Le cœur a une forme ovalaire à pointe arrondie et légèrement aplatie et formée par le ventricule droit. Le ventricule gauche est très petit. Épaisseur des parois du ventricule droit 4 millimètres, gauche 3 millimètres.

Circonférence des ventricules, base 9c,5 (ventr. droit 6 cent., ventr. gauche 3c,5); circonférence des ventricules par la pointe 8 centimètres (ventr. droit 6 cent., ventr. gauche 1c,8). La circonférence de la base du ventricule droit mesure 6 centimètres, puis le ventricule se dilate et au niveau de la pointe du ventricule gauche, mesure 8c,5. L'orifice atrio-ventriculaire droit et fort large, la valvule moyenne de la tricuspide se délimite difficilement des deux autres, les muscles papillaires ne sont pas extraordinairement hypertrophiés; le cône pulmonaire est distendu, raccourci, sa paroi postérieure ne mesure que 5 millimètres. L'artère pulmonaire naît régulièrement, à 8 millimètres de diamètre extérieur et des valvules semi-lunaires normales et régulièrement disposées. L'artère pulmonaire monte en haut et à gauche (fig. 186), à 15 millimètres de hauteur, elle donne les deux branches pulmonaires, droite et gauche, et se transforme en conduit de Botal, large d'un centimètre et long de 6 millimètres, qui forme crosse et se continue en aorte descendante. Le ventricule gauche a la forme d'un cône renversé haut de 10 millimètres et large de 6 millimètres à sa base. La valvule bicuspide et les muscles papillaires sont atrophiés, l'endocarde considérablement épaissi. L'introitus aortæ se termine en cul-de-sac. Au-dessus de ce dernier s'élève l'aorte ascendante (fig. 186), large de 2 millimètres de diamètre à peine qui se verse dans la crosse aortique déformée. Cette dernière donne les branches réglementaires et s'ouvre largement dans la crosse formée par le conduit de Botal. L'aorte descendante a un diamètre extérieur d'un peu plus de 5 millimètres. Les deux artères coronaires naissent de la base de l'aorte ascendante.

Ce cœur est remarquable par sa forme, il est beaucoup plu petit que le précédent et en rapport avec le développement de

l'enfant. On trouve aussi l'absence de signes positifs d'endocardite fœtale droite. Le développement de la crosse aortique et du conduit de Botal est aussi fort remarquable.

89e Observation, N° 3214 (*Atlas*, *Table* XXI, fig. 189, 190 et 191).

Fille, née le 19 mai 1881, entrée le 14 mai. Poids 3260 grammes, taille 47 centimètres, circonférence de la tête 35 centimètres, du thorax 24 centimètres. De la salle des réceptions l'enfant fut transporté aussitôt à l'infirmerie, il était fortement cyanosé, froid au toucher, comateux, respiration spasmodique, battements du cœur réguliers, faibles et ralentis considérablement. Mort le lendemain soir.

Autopsie. — Les veines du cou et du crâne sont distendues par du sang foncé et liquide. Les poumons sont affaissés, d'une couleur rouge écarlate dans les parties antérieures et hyperémiées dans leurs parties postérieures. Les veines de l'abdomen sont aussi distendues. Dans les médiastins le tissu cellulaire est infiltré de sang et dans les parties postérieures des poumons on trouve de petites hémorrhagies capillaires disséminées. Le cœur mesure 4 centimètres à la base des ventricules et le cône ventriculaire 3c,2 de hauteur. La veine cave supérieure a un diamètre de 4 millimètres, se verse régulièrement dans l'oreillette droite ; l'artère pulmonaire large de 14 millimètres, naît régulièrement du ventricule droit et à une hauteur de 2c,3 se transforme en conduit de Botal large de 8 millimètres. Ce conduit largement ouvert s'ouvre dans la crosse aortique large de 6 millimètres. L'aorte large d'un millimètre à peine s'étend de la base du petit ventricule gauche et à une hauteur de 2 centimètres, s'élargit en entonnoir pour former la crosse. Les artères anonyme, carotide et sous-clavière gauches se développent régulièrement. De la paroi postérieure de l'artère pulmonaire naissent les deux branches pulmonaires. La branche droite passe derrière l'aorte et se divise en trois branches, la gauche en deux branches. L'aorte descendante a une position normale et mesure 6 millimètres de diamètre extérieur.

La pointe du cœur est formée par le ventricule droit. L'oreillette droite est hypertrophiée et distendue, le trou ovale est fermée par une valvule mince criblée d'ouvertures petites et de formes irrégulières et arrondies. Le ventricule droit a des parois jusqu'à 6 millimètres d'épaisseur, la tricuspide est fortement développée (fig. 190) et le cône pulmonaire est très distendu. Les valvules semi-lunaires de la pulmonaire sont disposées de telle sorte qu'elles forment deux valvules antérieures, droite et gauche et une postérieure. On dirait que la pulmonaire est tournée autour de son axe longitudinal, car la commissure des valvules semi-lunaires gauche et postérieure correspond au point de jonction de l'aorte avec la pulmonaire. L'oreillette gauche est

fort petite et reçoit des veines pulmonaires normales. Le ventricule gauche, à cavité en forme de cône renversé, a un demi-centimètre de hauteur et autant de largeur; son endocarde est épaissi et la bicuspide est atrophiée. L'aorte ne se communique pas avec la cavité du ventricule gauche, mais donne les deux artères coronaires.

L'hypertrophie du ventricule droit est très prononcée, la tricuspide est très large et ne présente pas de signes d'endocardite fœtale. Le position de l'artère pulmonaire démontre une rotation autour de son axe longitudinal.

90e Observation, N° 5293 (*Atlas*, *Table* XXII, fig. 192, 193 et 194).

Garçon, né le 11 août 1881, entré dans la maison le 13 août, poids 3000 grammes, taille 48 centimètres, circonférence de la tête 34 centimètres, du thorax 31 centimètres. L'enfant paraissait bien portant et fut placé dans les salles communes. Dans la nuit du 17 août, à deux heures, il devint subitement cyanotique et mourut dans l'accès.

Autopsie. — Poids du corps 3110 grammes, taille 39 centimètres, circonférence de la tête 34 centimètres, du thorax 30 centimètres. Le cerveau mou, œdématié avec forte injection des veines. Toutes les veines du cou et du thorax sont gorgées d'un sang noir, liquide. Les tissus conjonctifs des médiastins et rétro-péritonéal sont infiltrés d'une sérosité à teinte ictérique. Dans les parties postérieures des poumons on trouve de l'atélectasie hypérémique lobulaire, en partie confluente. Le foie n'est pas augmenté de volume, de consistance normale et hypérémique. Le cœur droit est fortement distendu par du sang foncé et liquide. La pointe du cœur est formée par le ventricule droit et toute la face antérieure du cône ventriculaire est formée par le ventricule droit tourné sur son axe longitudinal. Du ventricule droit naît une forte artère pulmonaire et du petit ventricule gauche une aorte fine. La crosse aortique se recourbe sur la *bronche droite* et donne séparément l'artère sous-clavière droite et la carotide droite et ensuite comme une artère innominée gauche, qui se divise en carotide et sous-clavière gauches. Le conduit de Botal est largement ouvert, les veines caves sont normales.

En examinant le cœur conservé dans l'esprit-de-vin, on trouve que l'oreillette droite est régulièrement développée, l'épaisseur de la paroi du ventricule droit atteint 8 millimètres, le cône pulmonaire est placé plus à gauche que d'ordinaire. L'artère pulmonaire, large d'un centimètre, a trois valvules semi-lunaires disposées régulièrement; elle donne les deux branches pulmonaires et se transforme en conduit de Botal largement ouvert et long de 5 millimètres. L'oreillette gauche, plus petite que la droite se communique avec cette der-

nière par une ouverture du trou ovale de 4 millimètres de diamètre. Le ventricule gauche a moins d'un centimètre de hauteur, sa valvule est atrophiée et épaissie et sa paroi atteint jusqu'à 9 millimètres d'épaisseur. L'introitus aortæ se termine en cul-de-sac à cause de la soudure des valvules semi-lunaires de l'aorte. De la racine de l'aorte ascendante naissent les deux artères coronaires. L'aorte large de 3 millimètres à peine monte droit en haut et se dirige un peu à gauche et s'élargit en formant la crosse aortique qui contourne la branche droite.

Ici nous voyons une rotation du cœur et de la pulmonaire autour de leur axe longitudinal de droite à gauche. La naissance des artères carotide et sous-clavière gauches par un tronc commun (comme une innominée gauche) et le passage de la crosse sur la branche droite sont en rapport direct.

91e Observation, N° 2127 (*Atlas*, *Table* XXII, fig. 195, 196 et 197).

Garçon, né le 25 mars 1883, entré dans la maison le même jour. Poids du corps 3270 grammes, taille 49 centimètres, circonférence de la tête 32 centimètres, du thorax 33 centimètres. L'enfant ne présentait aucun signe d'une affection du cœur et mourut subitement le 27 mars à quatre heures de la nuit.

Autopsie. — Les veines du cou et de la tête sont remplies d'un sang foncé et liquide. Les poumons sont hypérémiés et dans les parties postérieures on trouve de l'atélectasie confluente hypérémique. Le foie est plein de sang, la râte est un peu augmentée de volume, d'une consistance ferme. Le cœur est placé régulièrement. L'oreillette droite est disposée normalement, mais distendue et considérablement hypertrophiée. Les veines caves sont fortement distendues. Le trou ovale, haut et large de 10 millimètres, a une ouverture ronde dans sa partie antérieure, de 5 millimètres de diamètre. La valvule d'Eustache est bien formée. L'orifice atrio-ventriculaire droit a 55 millimètres de circonférence, la tricuspide a des valvules profondes (jusqu'à 7 millimètres) et la valvule moyenne est surtout fortement développé (fig. 196). Les muscles papillaires du ventricule droit sont hypertrophiés. La circonférence des ventricules à la base est de 10c,5, par la pointe 9 centimètres. Le ventricule gauche, très petit et tapissé d'un endocarde épaissi, est logé dans l'épaisseur de la paroi du ventricule droit, immédiatement au-dessous de l'auricule gauche (fig. 197) et ne se communique pas avec l'oreillette gauche. A première vue on dirait qu'il n'y a qu'un seul ventricule (droit), à parois hypertrophiées (jusqu'à 8 millimètres d'épaisseur). Le cône pulmonaire est dilaté, à son bout artériel il a 3 centimètres de circonférence. Les valvules semi-lu-

naires de la pulmonaire sont un peu épaissies, l'artère pulmonaire a un diamètre de 12 millimètres, donne les branches pulmonaires normales et se transforme en conduit de Botal, long de 4 et large de 7 millimètres, qui se réunit avec la crosse aortique. L'aorte est placée en arrière et un peu à droite de l'artère pulmonaire et sort de la base du cône ventriculaire sans communiquer avec le ventricule gauche. Les deux coronaires sortent de la racine de cette aorte large de 2 millimètres. En montant directement en haut sur une étendue de 10-12 millimètres, l'aorte s'élargit en entonnoir et se transforme en crosse aortique large de 5 millimètres de diamètre extérieur. Après avoir donné l'artère innominée et la carotide gauche, elle a 6 millimètres en amont du conduit de Botal et 7 millimètres en aval de ce dernier. La carotide et la sous-clavière gauches sortent régulièrement de la crosse aortique, mais de même que l'artère innominée, elles semblent plus étroites qu'à l'état normal. L'oreillette gauche est fort petite, reçoit quatre veines pulmonaires (fig. 197) et est fermée du côté du ventricule gauche. Sa cavité a 10 millimètres de largeur et un peu moins de hauteur et ses parois sont atrophiées. L'auricule gauche est fort petite, mais normale de forme.

Le ventricule gauche est fermé du côté de l'oreillette et de l'aorte et il est logé dans l'épaisseur de la musculature de la base du ventricule droit. Ce dernier est tourné autour de son axe longitudinal et son endocarde ne présente pas de signes certains d'une endocardite fœtale.

92e Observation, N° 618 (*Atlas*, *Table* XXII, fig. 198, 199 et 200).

Fille, née le 21 janvier 1884, entrée dans la maison le 23 janvier; poids du corps 2500 grammes, taille 43 centimètres, circonférence de la tête 32 centimètres, du thorax 29 centimètres. L'enfant faible et chétif ne présentait pas de cyanose, il est mort subitement, sur les bras de la nourrice après avoir pris le sein quelques minutes avant. Autopsie. Poids 2500 gr., taille 44 centimètres, circonférence de la tête 32 centimètres, du thorax 27 centimètres. Le cerveau est hypérémié, les poumons sont gorgés de sang. Le cœur a une pointe arrondie formée par le ventricule droit.

Circonférence des ventricules, base : 10c,5 (ventr. droit 9 cent., ventr. gauche 1c,5 cent.); circonférence des ventricules par la pointe 9c,5 (ventr. droit 7c,5, ventr. gauche 2 cent.); épaisseur de la paroi du ventricule droit 5 millimètres, gauche 8 millimètres. L'oreillette droite est formée régulièrement et ses parois semblent épaissies; l'auricule droite est fortement développée, le trou ovale mesure 10 millimètres

de hauteur et 8 millimètres de largeur et ses deux tiers postérieurs sont fermés par la valvule (fig. 200). L'orifice atrio-ventriculaire droit a 50 millimètres de circonférence, sa valvule tricuspide semble avoir été insuffisante. Ses valvules sont disposées régulièrement, mais l'endocarde de tout le cœur droit est épaissi. Les muscles papillaires sont assez forts, mais semblent trop petits pour la grande cavité du ventricule droit. Le cône pulmonaire est dilaté et raccourci et sa paroi postérieure ne mesure que 3 millimètres. L'artère pulmonaire se développe normalement du cône pulmonaire, elle est munie de trois valvules semi-lunaires régulièrement disposées, mais épaissies, donne les deux branches pulmonaires et se transforme en conduit de Botal long de 5 millimètres, large de 7 millimètres et complètement ouvert. L'oreillette gauche est régulière de forme et son endocarde est légèrement épaissi. L'orifice atrio-ventriculaire gauche a à peine 15 millimètres de pourtour, la valvule bicuspide semble avoir été bien conformée, mais elle est atrophiée, ainsi que les muscles papillaires. L'introitus aortæ se termine en cul-de-sac, hauteur de la cloison ventriculaire, 1 centimètre. L'aorte d'un diamètre de 2 millimètres est placée régulièrement par rapport à la pulmonaire, se verse dans la crosse aortique qui est plus courte que d'ordinaire, mais qui donne les branches règlementaires (innominée carotide et sous-clavière gauches) s'unit au conduit de Botal et ce transforme en aorte descendante (5 à 6 millimètres de diamètre extérieur). Les artères coronaires naissent de la racine de l'aorte.

Dans cette observation nous trouvons des signes certains d'endocardite fœtale dans les deux ventricules.

93e Observation, N° 4642 (*Atlas, Table* XXIII, fig. 201, 202 et 203).

Fille, née le 18 juin 1886, entrée le 27 juin. Poids du corps 2520 grammes, taille 50 centimètres, circonférence de la tête 35 centimètres, du thorax 34 centimètres. Cyanose des téguments et des muqueuses visibles de la face, respiration tranquille, tette bien. La pointe du cœur se palpe indistinctement sur la ligne mamillaire dans le quatrième espace intercostal; à droite la matité cordiale ne dépasse pas le bord sternal droit. Les bruits du cœur sont normaux. Ne tousse pas, mais il y a des râles sibilants disséminés. Le 8 juillet l'enfant pesait 2650 grammes, n'avait pas de fièvre, mais devint très cyanotique et froid (35,8° C.) et mourut dans la nuit du 10 juillet. L'enfant a donc pu vivre pendant 22 jours. Un diagnostic tant soit peu précis n'a pas été fait, mais l'impossibilité de délimiter les bruits de l'aorte de ceux de la pulmonaire, qui étaient fort distincts nous ont fait soupçonner une sténose

ou atrésie de l'aorte. A l'autopsie les veines étaient peu remplies de sang, le bord droit du cœur avait une position horizontale, la pointe est arrondie et formée par le ventricule droit seul.

Circonférence des ventricules, base : 11 centimètres (ventr. droit 8c,5, ventr. gauche 2c,5); circonférence des ventricules par la pointe 8c,5 (ventr. droit 6 cent., ventr. gauche 2c,5); épaisseur de la paroi du ventricule droit 11 millimètres. Diamètre intérieur de la veine cave supérieure 5 millimètres, inférieure 9 millimètres. L'oreillette droite, normale, de forme, est hypertrophiée, le trou ovale fort petit (4 millimètres de largeur et hauteur) est complètement fermé. L'orifice atrio-ventriculaire droit a 43 millimètres de pourtour, le cône pulmonaire à parois hypertrophiées (jusqu'à 7 millimètres d'épaisseur) est raccourci et dilaté. Sa paroi postérieure mesure 5 millimètres et l'antérieure 22 millimètres. L'artère pulmonaire se développe normalement du cône pulmonaire, elle a 1 centimètre de diamètre à sa racine, des valvules semilunaires régulières, donne les deux branches pulmonaires et à une hauteur de 2 centimètres se transforme en conduit de Botal long de 5 millimètres et laissant passer une sonde de 4 millimètres de diamètre. L'oreillette gauche est très petite, disposée normalement et reçoit trois veines pulmonaires larges : une droite et une gauche, les secondes droite et gauche sont confluentes (fig. 202) et se versent comme troisième veine pulmonaire très large (2 centimètres de circonférence) dans l'oreillette entre les deux autres veines. Le poumon gauche donne encore une petite veine pulmonaire accessoire, large d'un peu plus de 1 millimètre, qui se verse dans la troisième veine pulmonaire. Du côté du ventricule l'oreillette gauche est complètement fermée. Le ventricule gauche représente une cavité aplatie et contient un peu de sang, mais il est impossible de faire passer une sonde fine de cette cavité dans l'aorte. La cavité du ventricule gauche a 5 millimètres de hauteur et 2 à 3 millimètres de largeur; elle semble logée dans l'épaisseur de la paroi ventriculaire. L'aorte de 2 millimètres de largeur, à peine, est logée derrière l'artère pulmonaire et monte jusqu'à la crosse aortique. De l'aorte on pénètre facilement dans les deux artères coronaires, mais point dans le ventricule gauche. La crosse de l'aorte donne une artère innominée normale, puis la carotide gauche se rétrécit un peu (8 millimètres de pourtour extérieur), donne en face de l'entrée du conduit de Botal l'artère sous-claviculaire gauche et enfin s'élargit jusqu'à une circonférence extérieure de 14 millimètres. L'aorte thoracique a un diamètre intérieur de 6 millimètres.

La possibilité de vivre trois semaines, la faible distension de l'oreillette droite, la clôture complète du ventricule gauche, l'absence de signes d'endocardite fœtale dans le ventricule droit

— voilà les points remarquables de cette observation. La position presque horizontale du ventriculaire droit est unique.

94e Observation, N° XXXI (*Atlas*, *Table* XXIII, fig. 204, 205, 206, 207).

Cœur à pointe arrondie ressemblant au bout mince d'un œuf et formé uniquement par le ventricule droit. Les artères coronaires sont peu saillantes, le ventricule gauche très petit.

Circonférence des ventricules, base : 16 centimètres (ventr. droit 12 cent., ventr. gauche 4 cent.); circonférence des ventricules par la pointe 13 centimètres (ventr. droit 8 cent., ventr. gauche 4 cent.); épaisseur des parois du ventricule droit 10 millimètres, gauche 8 millimètres, du cône pulmonaire 6 millimètres. L'oreillette droite est régulièrement conformée, ses parois sont hypertrophiées et atteignent une épaisseur jusqu'à 3 millimètres. Circonférence intérieure de la veine cave supérieure 20 millimètres, inférieure 34 millimètres. Le trou ovale, haut de 15 millimètres, est largement ouvert; dans son tiers postérieur on trouve une bandelette fibrino-musculaire large de 2 millimètres qui laisse deux ouvertures ovalaires, dont la postérieure a 3 millimètres et l'antérieure 9 millimètres de largeur. L'orifice atrio-ventriculaire droit a 55 millimètres de circonférence et se ferme par une tricuspide, en apparence suffisante, bien conformée, mais considérablement épaissie surtout au bord libre des valves. Le cône pulmonaire est très développé, mais raccourci; sa paroi postérieure mesure 7 millimètres, son bout artériel a 30 millimètres de circonférence. Les valvules semi-lunaires de la pulmonaire sont bien disposées et ont une profondeur de 5 millimètres. En sortant du cône, l'artère pulmonaire a un diamètre extérieur de 11 centimètres, qui s'élargit bientôt jusqu'à 15 millimètres. Elle donne les deux branches pulmonaires normales et se transforme ensuite en conduit de Botal long de 6 millimètres et large de 5 millimètres. L'oreillette gauche reçoit quatre veines pulmonaires normales, ses parois ne sont pas hypertrophiées. L'orifice atrio-ventriculaire gauche est complètement fermé, de sorte que l'oreillette gauche ne se communique qu'avec l'oreillette droite par le trou ovale largement ouvert. Sur le plancher de l'oreillette gauche on ne trouve aucun vestige d'une communication antérieure avec la cavité du ventricule gauche. Le ventricule gauche a une cavité haute de près de 1 centimètre, son endocarde est considérablement épaissi et ses parois très épaisses. Dans sa partie supérieure, dans la cloison ventriculaire on trouve, au-dessous du point d'où naît l'aorte, une petite ouverture ovalaire de 2 millimètres de largeur, qui fait communiquer les deux ventricules. L'aorte est placée en arrière et à droite de la pulmonaire, elle est fermée du côté du ventricule gauche et donne les deux artères coronaires. Son diamètre à la racine est de 4 millimètres, en se transformant en

crosse 6 millimètres (fig. 204). Au commencement de la crosse on voit sortir de sa paroi supérieure deux artères à angle aigu de 3 millimètres de diamètre extérieur chacune, ensuite la crosse se rétrécit un peu (4 millimètres) et puis donne deux artères, dont une se dirige en haut et à gauche et l'autre à droite directement. Après s'être réuni au conduit de Botal la crosse a 5 millimètres de diamètre, l'aorte thoracique 7 millimètres.

L'hypertrophie de ce cœur est remarquable. L'orifice dans la cloison et l'issue anormale des branches artérielles de la crosse aortique semblent prouver que l'endocardite fœtale des *deux* ventricules s'était développée avant la fin du troisième mois de la vie intra-utérine de l'enfant.

95e Observation, N° 5353 (*Atlas*, *Table*, XXIV, fig. 208, 209, 210, 211 et 212).

Fille, née le 26 juillet 1889, entrée le 28 juillet. Poids du corps 2300 grammes, taille 43 centimètres, circonférence de la tête 32 centimètres, du thorax 28 centimètres. Cet enfant très faible et chétif souffrait de la dyspepsie, le 4 août il devint cyanotique et mourut le même soir.

Le cœur a une pointe fort arrondie formée en apparence par le ventricule droit et ce dernier est rempli de caillots de sang foncé.

Circonférence des ventricules, base : 12c,5 (ventr. droit 9 cent., ventr. gauche 3c,5), circonférence par la pointe 9c,5 (ventr. droit 6 cent., ventr. gauche 3 cent.); épaisseur des parois du ventricule droit 7 millimètres, gauche 6 millimètres. En coupant le cœur le long du bord extérieur on ne trouve qu'un seul ventricule et deux oreillettes, mais ce n'est que l'oreillette droite qui s'ouvre dans le ventricule, tandis que l'oreillette gauche est complètement fermée du côté du ventricule. L'oreillette droite est bien conformée (fig. 210), et ses parois sont fort épaissies (de 2 à 5 millimètres). Circonférence intérieure de la veine cave supérieure 14 millimètres, inférieure 18 millimètres, la valvule d'Eustache est très développée, le trou ovale haut de 13 millimètres et large de 12 millimètres est fermé incomplètement par une valvule de 8 millimètres de largeur, ce qui établit une large communication entre les deux oreillettes, mais néanmoins la valvule proémine dans la cavité de l'*oreillette droite*. L'orifice atrio-ventriculaire a 55 millimètres de circonférence, la tricuspide semble avoir été suffisante et ses valvules sont fort bien développées, épaissies, ainsi que l'endocarde de tout le ventricule droit. Les valvules atteignent une largeur jusqu'à 9 millimètres, les muscles papillaires ne sont pas extraordinairement forts, mais l'antérieur est plus fort que le postérieur. Les

tendons sont fins et longs. Le cône pulmonaire (fig. 211) est bien développé mais raccourci, sa paroi antérieure mesure 4 millimètres d'épaisseur et la paroi postérieure n'a que 4 millimètres d'étendue. L'artère pulmonaire, large de 8 à 9 millimètres, a des valvules semi-lunaires épaissies, mais régulièrement disposées. Elle se dirige en haut, s'incline à gauche et en arrière en formant une légère courbure, donne les deux branches pulmonaires normales et à une hauteur de 15 millimètres se transforme en conduit de Botal, long de 5 à 6 millimètres et large de 6 millimètres. En examinant la partie gauche du cône ventriculaire on ne découvre (fig. 212) aucun vestige du ventricule gauche. L'oreillette gauche ne se communique qu'avec la cavité de l'oreillette droite par le trou ovale. Elle reçoit deux veines pulmonaires droites et deux gauches. L'auricule gauche est bien développée. L'aorte mesure 1 millimètre à sa racine et donne les deux artères coronaires, antérieure et postérieure, mais ne communique pas avec le ventricule commun. D'après la direction des artères coronaires (fig. 212) nous avions cru pouvoir délimiter deux ventricules, un ventricule droit, très large et un ventricule gauche considérablement plus petit, voilà d'où proviennent les mesures de l'épaisseur du ventricule gauche notée à la tête de cette observation.

L'aorte très fine est placée en arrière et à droite de la pulmonaire se dirige un peu obliquement en haut, et après une étendue de 15 millimètres se verse dans la crosse aortique, large de 5 millimètres. Après avoir donné les branches réglementaires, la crosse aortique s'unit au conduit de Botal et s'élargit jusqu'à 7 millimètres. L'aorte descendante a 15 millimètres de circonférence intérieure. Les parois de l'oreillette gauche ne sont pas hypertrophiées, mais son endocarde semble épaissi.

Le ventricule n'a pas été trouvé, néanmoins il devait exister à l'état rudimentaire dans la paroi gauche du gros ventricule droit. Pour ne pas détériorer la pièce anatomique, la recherche de ce second ventricule n'a pas été poursuivie. Des signes certains d'une endocardite fœtale ne manquent pas, mais quant à l'époque de son apparition, on pourrait même admettre qu'elle s'est développée avant la formation de la cloison ventriculaire, ce qui expliquerait peut-être l'absence du ventricule gauche. Je crois cependant que cette supposition n'est pas juste, car le ventricule droit n'a que la forme d'un ventricule droit hypertrophié.

On voit de toutes ces 17 observations, que les enfants sont presque toujours faibles et chétifs en naissant, et que cette affec-

tion congénitale exclut la viabilité des enfants. Quant au sexe nous avons eu autant de filles que de garçons. Les symptômes observés pendant leur courte vie ne permettent de faire aucun diagnostic basé sur quelque symptôme pathognomonique. Deux fois les enfants avaient une température remarquablement basse (32°,5 C.).

Malgré que ce n'est que le ventricule droit hypertrophié, qui est appelé à fonctionner, le cœur est toujours plus grand, que celui des enfants du même âge. Sur les 17 observations le trou ovale a été trouvé ouvert plus ou moins largement dans 14 cas. Dans deux cas (obs. 77 et 80) l'âge des enfants est inconnu, mais dans l'observation 90 l'enfant avait vécu 22 jours et le trou ovale était néanmoins fermé.

Dans 5 cas (sur 17) nous avons trouvé des signes indubitables d'endocardite fœtale dans les deux ventricules.

TRONC ARTÉRIEL COMMUN

96e Observation, N° 1031 (*Atlas*, *Table* XXIV, fig. 213 et 214).

Fille, née le 22 décembre 1878, entrée dans la maison le 18 février 1879, poids du corps 3820 grammes, taille 53 centimètres, circonférence de la tête 37 centimètres, du thorax 34 centimètres. L'enfant était assez bien développé, les extrémités sont froides au toucher, bleuâtres, mais la face et surtout la bouche présentaient un degré de cyanose fort prononcée. Les veines du cou et de la tête sont très marquées. Les poumons sont sains. Les bruits du cœur sont forts et retentissent dans toute la cage thoracique, le bruit systolique est plus sourd et la diastole est accompagnée d'un souffle distinct, mais faible. Le second bruit se perçoit le plus distinctement dans le second espace intercostal près du bord sternal. Le cœur est augmenté de volume, sa limite droite dépasse un peu le bord sternal droit et la pointe s'étend à 10 millimètres au-dessous et 5 millimètres en dehors du mamelon gauche dans le cinquième espace intercostal. Lorsque l'enfant crie la cyanose devient très forte. L'enfant a un cou court, mais on ne peut constater aucune anomalie de la glande thyroïde ou du thymus. Pendant deux semaines l'enfant allait assez bien, mais souffrait déjà d'une dyspepsie chronique et se développait mal. Le 2 mars l'enfant eut un catarrhe aigu des bronches, qui donna une bronchopneumonie partielle et une otorrhée purulente gauche. Cette affection, compliquée d'un catarrhe du côlon, dura jusque vers les premiers jours d'avril, en présentant des hauts et des bas temporels. Depuis le 10 avril l'enfant avait plusieurs fois par jour des accès de cyanose, la respiration devenait plus lente, le pouls tombait de 150 à 120 pulsations par minute, le corps devenait plus froid, les pupilles se contractaient et la conjonctive de l'œil était finement injectée. Après une ou deux minutes la respiration devenait plus profonde, plus fréquente, la cyanose moins forte et l'enfant se remettait petit à petit. Le 18 avril il mourut dans un accès de cyanose, âgé de presque 4 mois.

Autopsie. — Poids du corps, 3600 grammes, taille 57 centimètres, circonférence de la tête 37 centimètres, du thorax 32 centimètres. Les veines du cou et de la tête sont fortement distendues par du sang liquide et foncé. Hypérémie veineuse du cerveau. La glande thyroïde est infiltrée partiellement de tubercules confluents et caséeux. les grandes bronchiques sont augmentées de volume et plus ou moins complètement infiltrées de tubercules, mais ne présentent pas de ramollissement au centre. Les poumons ne s'affaissent pas, rouge brunâtre de couleur, sauf les lobes supérieurs droit et gauche qui sont presque complètement splénisés. Dans le milieu du lobe inférieur droit

se trouve un foyer tuberculeux ramolli de la grandeur d'une petite noisette. Le foie est hypérémié, la râte et les reins paraissent sains, la muqueuse du colon est pigmentée et légèrement épaissie.

Le cœur est augmenté de volume, son bord droit ne dépasse pas la ligne parasternale droite, la pointe se trouve dans le sixième espace intercostal à un travers de doigt en dessous et en dehors du mamelon gauche. La veine cave inférieure se verse régulièrement dans l'oreillette droite, deux veines caves supérieures, la droite est formée par les veines sous-clavière et jugulaire droites et se verse comme une veine cave supérieure normale dans l'oreillette, tandis que la veine cave supérieure gauche, formée par les mêmes veines gauches, se dirige à gauche de l'aorte jusqu'à la paroi supérieure de l'oreillette gauche, chemine dans l'épaisseur de la musculature de cette dernière et se verse dans la vena Galeni. Les deux oreillettes sont distendues et remplis de gros caillots de sang. L'auricule droite est bien développée, mais l'auricule gauche est plus petite que d'ordinaire. Les valvules tricuspide et bicuspide sont légèrement épaissies, mais régulièrement disposées. La cloison ventriculaire est incomplète dans sa partie supérieure et au-dessus d'elle se développe un tronc artériel commun, muni de 4 valvules semi-lunaires, une droite longue de 10 millimètres, une gauche qui est un peu plus petite et plus mince et 2 valvules postérieures, dont une longue de 10 millimètres, qui possède deux noduli superposés et une gauche postérieure, longue de 5 millimètres, et ayant aussi deux noduli. Toutes ces valvules sont épaissies. Derrière la valvule semi-lunaire droite naît l'artère coronaire droite et derrière la valvule postérieure gauche l'artère coronaire gauche. A 2c,5 de la racine, le tronc arteriel donne l'artère innominée immédiatement à côté et un peu en avant vient la carotide gauche, puis un peu plus loin la sous-clavière gauche. De la paroi gauche du tronc naît l'artère pulmonaire gauche, fort grêle et de l'autre côté de la paroi droite postérieure, un peu au-dessus de l'innominée, l'artère pulmonaire droite aussi grêle que la gauche. Les veines pulmonaires se versent par deux ouvertures dans l'oreillette gauche, la veine azygos se verse dans la veine cave supérieure gauche. Mesures prises sur le cœur frais ; circonférence intérieure de la veine cave inférieure 22 millimètres, veine cave supérieure droite 15 millimètres, gauche 17 millimètres, de l'orifice atrio-ventriculaire droit 40 millimètres, gauche 30 millimètres, épaisseur de la paroi du ventricule droit 7 millimètres, gauche 5 millimètres, circonférence de la base des ventricules 11 centimètres (ventr. droit 6c,6, ventr. gauche 4c,4), circonférence des ventricules par la pointe 10c,6 (ventr. droit 5c,6, ventr. gauche 5 centimètres). Hauteur de la cloison 2 centimètres. Diamètre extérieur du tronc artériel à la base 15 millimètres, de l'arc 10 millimètres, de l'artère innominée 5 millimètres, carotide gauche 4 millimètres, sous-clavière

gauche 3 millimètres, artère pulmonaire droite et gauche par 2 millimètres, aorte thoracique 6 millimètres. Hauteur du tronc artériel de la base jusqu'à la crosse 33 millimètres.

L'ouverture de la cloison ventriculaire a la forme d'un triangle équilatéral la pointe tournée en bas. La base de ce triangle commence à la valvule semi-lunaire postérieure droite et s'étend jusqu'au milieu de la valvule semi-lunaire gauche et mesure 9 millimètres, de sorte que la plus grande partie du tronc artériel se trouve dans le ventricule droit. L'angle supérieur postérieur du defectus septi s'insère à la base du tronc artériel entre la valvule droite et la droite postérieure et l'angle supérieur antérieur à la valvule gauche postérieure, la valvule la plus courte est la plus déformée. Au milieu du bord postérieur de l'ouverture de la cloison se trouve un très petit muscle papillaire dont les tendons très fins et fibrineux s'implantent à la face inférieure du milieu de la tricuspide. La valvule moyenne de la tricuspide est atrophiée de sorte que la tricuspide paraît être bivalve. La face intérieure du tronc artériel ne présente nulle part le moindre indice de quelque duplicature de l'endocarde en forme d'élévation linéaire.

97e Observation, N° LII (*Atlas*, *Table* XXIV et XXV, fig. 215, 216, 217, 218, 219 et 220).

Cœur à forme presque normale à pointe un peu arrondie et un développement plus prononcé du ventricule gauche. L'oreillette droite est un peu distendue, mais ses parois ne sont point épaissies. Les veines caves se versent normalement dans l'oreillette droite, le trou ovale est ouvert largement (fig. 220), la valvule Thébésius est large, mais ne ferme point le sinus par lequel se versent deux veines pulmonaires dans l'oreillette droite (fig. 217, c, c'). Une troisième veine pulmonaire anormale (fig. 217, d) se verse dans la veine cave inférieure. L'auricule droite est plus grande que d'ordinaire. L'orifice atrio-ventriculaire droit a 35 millimètres de pourtour. L'oreillette gauche petite et peu haute a une auricule longue, étroite et contournée. L'oreillette gauche communique avec l'oreillette droite par l'ouverture dans la fosse ovalaire et avec la cavité du ventricule gauche par l'ouverture atrio-ventriculaire gauche de 31 millimètres de circonférence, mais ne reçoit aucune veine pulmonaire. Circonférence des ventricules à la base 10,c5 (ventr. droit 5 centimètres, ventr. gauche 5c,5), circonférence des ventricules par la pointe 9 centimètres (ventr. droit 5 centimètres, ventr. gauche 4 centimètres). Hauteur du cône ventriculaire de la racine de l'aorte jusqu'à la pointe 35 millimètres (le long de la face antérieure 40 millimètres). Le ventricule droit a une tricuspide bien développée, ainsi que les muscles papillaires (fig. 220), le ventricule gauche (fig. 219) est muni d'une valvule bicuspide un peu anormale. La valvule intérieure est très large (jusqu'à 7 millimètres), tandis que l'extérieure

est très fine (2 millimètres de largeur). Les deux ventricules communiquent entre eux par une ouverture dans la cloison ventriculaire. Cette ouverture (fig. 216, o) a la forme de la lettre V et son angle inférieur est à 2 centimètres de hauteur de la pointe ; sa branche postérieure est formée par une espèce de muscle papillaire, et sa branche antérieure par la partie antérieure de la cloison. Au-dessus de cette ouverture et à cheval sur la cloison se trouve un tronc commun large de 15 millimètres et muni de 3 valvules semi-lunaires bien conformées (fig. 216), et qui semblent avoir été suffisantes. Elles sont disposées comme dans une artère pulmonaire normale, c'est-à-dire il y a une valvule antérieure et deux postérieures, droite et gauche. Près du bord droit et derrière la valvule semi-lunaire antérieure naît l'artère coronaire postérieure et au milieu et derrière la valvule semi-lunaire gauche, l'artère coronaire antérieure. L'espèce de muscle papillaire, qui forme le bord postérieur de l'ouverture de la cloison, s'insère au point de jonction de la valvule semi-lunaire postérieure droite avec la valvuve antérieure(fig. 216, p. m.), tandis que le bord antérieur formé par la cloison ventriculaire (septum anterior) s'insère au milieu de la base de la valvule semi-lunaire postérieure gauche (v. fig. 216). De cette disposition du defectus septi le tronc commun est partagé en deux parties égales. Ce tronc artériel commun se dirige en haut en faisant une légère courbure à concavité gauche et se transforme en crosse aortique sans diminuer de volume, donne l'artère anonyme et puis la carotide gauche chacune de 5 millimètres de largeur. Ensuite viennent deux artères de 2 millimètres de largeur, dont la première est coupée court (probablement l'artère vertébrale gauche ?) et la seconde, plus longue, qui se ramifie en trois branches (sous-clavière gauche). Après avoir donné ces branches la crosse n'a plus que 7 millimètres de diamètre extérieur, contourne la bronche gauche et se transforme en aorte thoracique,

En contournant la bronche gauche la crosse donne par sa paroi inférieure une branche artérielle de 2 millimètres de largeur, qui se divise en deux branches, qui cheminent le long de la paroi inférieure de la bronche droite et se perdent dans le hilus du poumon droit (fig. 218), p. d.). A 5 millimètres plus bas de la paroi postérieure de l'aorte descendante naît une branche artérielle de 3 millimètres de diamètre extérieur qui se bifurque en deux branches inégales d'épaisseur : l'artère pulmonaire gauche, qui chemine le long de la bronche gauche pour se ramifier dans le poumon gauche. L'artère pulmonaire droite a 10 millimètres de circonférence, mais la gauche est un peu plus étroite.

Ces deux observations se ressemblent fort. L'origine anormale d'une veine pulmonaire (fig. 217) qui se verse dans la veine cave inférieure est fort remarquable (94e obs.).

DEFECTUS SEPTI VENTRICULORUM

98e Observation, N° III (*Atlas, Table* XXV, fig. 221, 222 et 223).

Cœur à pointe arrondie formée par le ventricule gauche. L'aorte et l'artère pulmonaire ont une position normale. Les deux oreillettes sont régulièrement formées, le trou ovale est complètement fermé, ainsi que le conduit de Botal. La crosse de l'aorte donne les branches normales, les valvules semi-lunaires de l'aorte et de la pulmonaire sont aussi normales. La valvule bicuspide est régulière, mais la valvule moyenne de la tricuspide est si faiblement développée, qu'elle paraît bicuspide. Les muscles papillaires de la tricuspide sont fins, mais la valvule n'est pas épaissie. Le cône pulmonaire est raccourci et sa paroi postérieure est presque en entier remplacée par une ouverture quadrilatère arrondie à pointe tournée en bas (fig. 221) de 6 millimètres de diamètre. L'aorte est à cheval sur la cloison. Circonférence des ventricules 10c,5 à leur base et 9 centimètres (ventr. droit 4 centimètres, ventr. gauche 5 centimètres) par la pointe. Épaisseur de la paroi du ventricule droit 5 millimètres, gauche 7 millimètres. Les artères coronaires naissent régulièrement de l'aorte derrière les valvules semi-lunaires gauche et postérieure.

99e Observation, N° V (*Atlas, Table* XXV, fig. 224).

Cœur à pointe légèrement arrondie formée par le ventricule gauche Circonférence des ventricules par la base 11c,5 (ventr. droit 6c,5, ventr. gauche 5 centimètres), circonférence des ventricules par la pointe 9 centimètres (ventr. droit 3c,5, ventr. gauche 5c,5).

Épaisseur des parois du ventricule droit 6 millimètres, gauche 6 millimètres. L'oreillette droite est normale de forme, le trou ovale est fermé complètement, l'orifice atrio-ventriculaire droit a 4 centimètres de circonférence, il se ferme par une valvule tricuspide normale à valves larges (jusqu'à 7 millimètres de largeur). Le cône pulmonaire est étroit, son bout artériel n'a que 16 millimètres de circonférence et sa paroi postérieure porte une ouverture semi-lunaire longue de 6 millimètres et large de 4 millimètres qui établit une large communication entre les deux ventricules. L'artère pulmonaire en sortant du cône a 21 millimètres de circonférence intérieure, ses valvules semi-lunaires sont normales, le conduit de Botal est parfaitement clos ; il est long de 5 et large de 2 millimètres. L'oreillette gauche est distendue, l'orifice

atrio-ventriculaire a 3c5 de circonférence, la bicuspide est régulière de forme, large surtout la valvule intérieure qui a 7 millimètres de largeur. L'aorte de 1 centimètre de diamètre, sort des deux ventricules à cheval sur la cloison, donne les branches réglementaires, se rétrécit jusqu'à 8 millimètres en amont du conduit de Botal, puis s'élargit fort peu et acquiert de nouveau un diamètre de 8 millimètres. Les valvules semi-lunaires de l'aorte, ainsi que celles de la pulmonaire sont régulièrement disposées. Les artères coronaires sortent de l'aorte derrière les valvules postérieure et gauche.

100e Observation, N° 4752 (*Atlas*, *Table* XXV, fig. 225).

Garçon, né le 6 juillet 1881, entré dans la maison le 19 juillet. Poids du corps 2600 grammes, taille 44 centimètres, circonférence de la tête 33 centimètres, du thorax 29 centimètres. L'enfant avait le muguet, mais semblait bien portant et se développait assez bien. Le 23 août, il pesait 3000 grammes. Le 27 août, il se mit à tousser, eut un catarrhe des bronches, qui tourna en bronchopneumonie, mais se rétablit peu à peu jusqu'au 26 octobre. Il pesait alors 3250 grammes, les selles étaient liquides et fréquentes ; le 17 novembre se déclara de nouveau une affection pulmonaire et le 22 novembre on constata pour la première fois un bruit de souffle systolique. Le 24 novembre je trouve la note suivante : Poids 3120 grammes. Anémie forte, le foie n'est pas augmenté de volume, dans les parties postérieures des poumons submatité et souffle bronchique. La matité cordiale n'atteint pas le bord droit du sternum, la pointe du cœur se perçoit à 1c,5 au-dessous et à 1 centimètre en dehors du mamelon gauche dans le sixième espace intercostal. Les bruits du cœur sont rythmiques, le premier bruit est accompagné d'un souffle presque cataire et le second est fortement accentué. Aucune cyanose, même pendant les cris de l'enfant. Les seconds bruits aortique et pulmonaire ne peuvent être différenciés. Peu à peu l'enfant se remit de son affection pulmonaire et le 20 décembre il pesait 3370 grammes. Le 23 décembre, il eut de la fièvre et le lendemain se manifestèrent les signes d'une anémie du cerveau avec contracture des muscles de la nuque. Cet enfant anémique et rachitique eut ensuite des abcès cutanés sur la tête et la poitrine, un phlegmon circonscrit au cou, de la diarrhée et mourut le 15 janvier 1882, âgé de presque 7 mois.

Autopsie. — Poids du corps, 1600 grammes, taille 52 centimètres, circonférence de la tête 35 centimètres, du thorax 30 centimètres. Le cœur est placé régulièrement dans la cavité du thorax. A droite l'oreillette n'atteint pas le bord droit du sternum et la pointe descend jusqu'au bord supérieur de la sixième côte à 3 centimètres de la ligne médiane à gauche.

L'oreillette droite est distendue par du sang liquide, le trou ovale est fermé et sa valvule proémine considérablement dans la cavité de l'oreillette gauche. La valvule tricuspide est bien conformée, épaissie, l'endocarde de tout le ventricule droit est plus pâle que d'ordinaire et épaissi surtout dans le cône pulmonaire. Les valvules semi-lunaires sont disposées régulièrement et l'artère pulmonaire se ramifie à l'ordinaire et se transforme en conduit de Botal complètement oblitéré. L'oreillette et le ventricule gauches sont bien conformés, la bicuspide n'est point épaissie. L'aorte est normale de disposition et se ramifie régulièrement. La pointe du cœur est formée par le ventricule gauche. Largeur de la base des ventricules 5 centimètres, hauteur du cône ventriculaire 5 centimètres, épaisseur de la paroi du ventricule gauche 9 millimètres, droit 5 millimètres. Diamètre extérieur de la crosse de l'aorte 13 millimètres, de la racine de l'artère pulmonaire 13 millimètres, de la crosse en amont du conduit de Botal 7 millimètres, du conduit de Botal 3 millimètres. Circonférence de la base des ventricules 11 centimètres (ventr. droit 4c,5, ventr. gauche 6c,5). A son bout artériel le cône pulmonaire a 5 centimètres de circonférence intérieure, la paroi postérieure du cône a 12 millimètres d'étendue, l'antérieure a 24 millimètres. Sur la paroi postérieure du cône pulmonaire on trouve une ouverture longue de 10 millimètres et large de 5 millimètres dans la partie postérieure du septum anterior de la cloison ventriculaire, qui établit une communication entre le cône pulmonaire et la cavité du ventricule gauche. Cette ouverture est tapissée d'un endocarde fibrineux.

Dans ces trois observations on trouve une ouverture dans le septum anterior à la même place. L'enfant de la troisième observation qui a vécu 7 mois ne présentait aucun signe d'une affection cardiaque congénitale. Ce n'est qu'après 6 mois évolus, pendant le développement d'une affection aiguë des poumons, qu'un bruit de souffle intense a été constaté. On pourrait croire que les signes d'endocardite dans le ventricule droit trouvés à l'autopsie provenaient d'une endocardite secondaire et n'étaient pas d'origine fœtale. Ce cœur est tout semblable au cœur de la 13e observation (fig. 16) qui appartenait à un enfant âgé de 6 mois et où l'on trouva les signes d'une endocardite fœtale.

DEFECTUS SEPTI ATRIORUM

101e Observation, N° XI (*Atlas, Table* XXVI, fig. 226, 227 et 228).

Cœur à pointe légèrement arrondie et formée par le ventricule gauche. Épaisseur des parois du ventricule droit 5 millimètres, gauche 4 millimètres.

Circonférence des ventricules par la base 11c,5 (ventr. droit 7 centimètres, ventr. gauche 4c,5) circonférence des ventricules par la pointe 9c,5 (ventr. droit 4c,5, ventr. gauche 5 centimètres). Les parois de l'oreillette droite sont considérablement hypertrophiées, veine cave supérieure normale de 20 millimètres de circonférence intérieure, veine cave inférieure 10 millimètres de diamètre intérieur. Le trou ovale (fig. 227), haut de 10 millimètres et large d'autant, est en grande partie fermé par la valvule. Dans sa partie extérieure on trouve deux ouvertures presque égales de grandeur. Le trou ovale est séparé de l'ouverture dans la cloison des oreillettes par la valvule d'Eustache, bien développée en forme d'une bandelette musculaire de 2 millimètres d'épaisseur. L'ouverture dans la cloison des oreillettes a la forme d'un triangle à pointe tournée en bas et dont les angles sont arrondis. Le bord supérieur de cette ouverture mesure 13 millimètres, le bord antérieur 12 et le bord postérieur aussi 12 millimètres. L'angle inférieur de cette ouverture touche la cloison ventriculaire au bord inférieur de la paroi postérieure du cône pulmonaire. L'orifice atrio-ventriculaire droit a 35 millimètres de circonférence, mais en y ajoutant la partie inférieure du defectus 48 millimètres. La valvule moyenne de la tricuspide est déformée et est assise sur le bord antérieur de l'ouverture de la cloison des oreillettes en forme d'un petit bourrelet musculaire, sans tendons ou filaments, et qui s'attache au bord intérieur de la valvule antérieure de la bicuspide (fig. 228). Les muscles papillaires de la tricuspide sont fins, et les valvules ne sont pas épaissies. Le cône pulmonaire est large, son bout artériel a 28 millimètres de circonférence. L'artère pulmonaire se développe régulièrement du cône, ses valvules semilunaires sont normales et régulièrement placées ; elle a un diamètre extérieur à la racine de 11 millimètres, 6 millimètres plus haut elle donne les deux branches pulmonaires droite et gauche et se transforme en conduit de Botal, long de 9, large de 4 millimètres, parfaitement perméable pour une sonde anatomique ordinaire.

L'oreillette gauche est aussi hypertrophiée, mais elle est bien plus petite que l'oreillette droite ; elle reçoit 2 veines pulmonaires droites

et 1 gauche. Sauf l'ouverture dans la cloison, l'oreillette gauche est régulièrement conformée. L'orifice atrio-ventriculaire a 35 millimètres (sans l'ouverture de la cloison des oreillettes). La bicuspide n'est pas épaissie mais déformée en partie (fig. 228), et ses valvules sont peu larges (5 millimètres l'antérieure et 3 millimètres la postérieure). Hauteur de la cloison ventriculaire 19 millimètres. L'aorte naît régulièrement du ventricule gauche, elle a des valvules semi-lunaires normales et régulières et 11 millimètres de diamètre à sa racine. La crosse aortique large de 8 millimètres, donne les branches réglementaires, se rétrécit jusqu'à 6 millimètres de diamètre, reçoit le conduit de Botal et s'élargit jusqu'à 7 millimètres. Les artères coronaires sont fortes et sortent de l'aorte à la manière ordinaire.

102e Observation, N° XXXVII (*Atlas*, *Table* XXVI, fig. 229, 230 et 231).

Les deux ventricules ont une forme quadrilatère à angles arrondis, les vaisseaux coronaires sont fortement développés.

Circonférence des ventricules, base 10 centimètres (ventr. droit 5c,5, ventr. gauche 4c,5); circonférence des ventricules par la pointe 9c,5 (ventr. droit 4c,5, ventr. gauche 5 cent.). Épaisseur de la paroi du ventricule droit 6 millimètres, gauche 6 millimètres aussi. Diamètre de la veine cave supérieure 8 millimètres, inférieure 9 millimètres. Les deux oreillettes sont réunies, car leur cloison fait complètement défaut. Dans le côté droit se versent les deux veines caves (fig. 231) et dans le côté gauche deux veines pulmonaires droites et une (double) veine gauche. L'oreillette commune se communique avec les deux ventricules par une large ouverture séparée au milieu par le septum ventriculorum. En arrivant vers les oreillettes la cloison ventriculaire a une épaisseur de 5 millimètres. Les parties internes de la tricuspide et de la bicuspide sont réunies par dessus le bord supérieur de la cloison ventriculaire. Le bord libre de ces deux valvules est épaissi et garni d'excroissances arrondies, mais l'endocarde des deux ventricules ne paraît point épaissi. Les muscles papillaires sont bien développés dans les deux ventricules. La cavité du ventricule droit semble amoindrie. Le cône pulmonaire est long et étroit, sa paroi postérieure mesure 8 millimètres. L'artère pulmonaire se développe régulièrement, a 7 millimètres de largeur et est munie de trois valvules semi-lunaires disposées régulièrement, mais un peu épaissies et se rétrécissant vers leur bord libre. En arrière et en haut du faisceau musculaire du cône pulmonaire se trouve l'entrée dans la moitié droite de l'aorte, qui se trouve être à cheval sur la cloison. Le bout postérieur de la valvule extérieure de la bicuspide se réunit au bout intérieur de la valvule postérieure de la tricuspide et le bout antérieur de la valvule intérieure de la bicuspide au bout intérieur de la valvule antérieure de

la tricuspide. L'aorte a un diamètre de 13 millimètres, est placée plus à droite (fig. 229), se dirige en haut en faisant une légère courbure à concavité gauche et se transforme en crosse. De la paroi antérieure, supérieure se développe un tronc artériel large de 6 millimètres, qui donne deux branches artérielles. Dans la branche inférieure s'insère le conduit de Botal (fig. 229) long de 15 millimètres et large de 1 à $1^{mm},5$. Du sommet de la crosse naît l'artère carotide gauche et 5 millimètres plus loin, l'artère sous-clavière gauche. L'aorte thoracique a 7 millimètres d'épaisseur.

L'insertion du conduit de Botal dans une branche anormale de la crosse de l'aorte est à remarquer dans cette seconde observation. Il faut croire que le conduit de Botal s'insérait dans l'artère sous-clavière gauche.

ANOMALIES DES VEINES PULMONAIRES

103e Observation, N° X (*Atlas, Table* XXVI, fig. 232, 233, 234 et 235).

Les ventricules ont une forme globuleuse et leur face antérieure est bombée, tandis que la postérieure est comparativement plate. Le ventricule droit est très développé et forme la pointe du cœur.

Circonférence des ventricules, base 15c,5 (vent. droit 10c,5, vent. gauche 5 cent.), circonférence des ventricules par la pointe 12 centimètres (ventr. droit 7c,5, ventr. gauche 4c,5). Les deux artères coronaires ont une position régulière et forment des rainures fort peu profondes (fig. 232). L'oreillette gauche est hypertrophiée, reçoit une veine cave supérieure (18 millimètres de circonférence intérieure) et une veine inférieure (34 centimètres de pourtour) disposées régulièrement. La valvule d'Eustache est fortement développée (fig. 233) et au-dessous d'elle se trouve le sinus confluens, des veines pulmonaires, qui par conséquent se jettent dans l'oreillette droite. Le trou ovale est ouvert largement, 9 millimètres haut et 7 millimètres large. La valvule de ce trou possède une ouverture de 5 millimètres de dimension. L'orifice atrio-ventriculaire droit a 53 millimètres de pourtour (fig. 233). La valvule tricuspide a une valvule moyenne fort peu développée et semble avoir été suffisante, les muscles papillaires sont hypertrophiés. Épaisseur des parois du ventricule droit 5 millimètres. Le cône pulmonaire (fig. 234) est élargi, sa paroi postérieure mesure 7 millimètres et la circonférence du bout artériel est de 43 millimètres. L'artère pulmonaire large de 12 millimètres, se développe régulièrement du cône, s'élargit un peu au milieu (14 millimètres) et a trois valvules semi-lunaires normales. Les deux branches pulmonaire, droite et gauche, ont une forme ovalaire et sont larges de 7 et 12 millimètres chacune. Le conduit de Botal, long de 4 et large de 3 millimètres, est encore perméable pour une sonde fine. L'oreillette gauche de 20 millimètres de hauteur se communique avec l'oreillette droite par l'ouverture dans le trou ovale. L'orifice atrio-ventriculaire gauche a 30 millimètres de pourtour, la valvule bicuspide est régulière et semble avoir été suffisante (fig. 235). L'endocarde de deux ventricules ne paraît nullement épaissi. L'aorte a une issue normale du ventricule gauche, a des valvules semi-lunaires régulières et elle est régulièrement placée ; sa crosse donne les branches normales. Diamètre de l'aorte : racine 10 millimètres, en amont du conduit de Botal 7 millimètres, en aval 8 millimètres. Hauteur du septum 3 centimètres.

104e Observation, N° 390 (*Atlas*, *Table* XXVII, fig. 236, 237, 238, 239 et 240).

Garçon, né le 12 janvier 1886, entré dans la maison le 14 janvier. Poids du corps 2020 grammes, taille 43 centimètres, circonférence de la tête 33c,5, du thorax 28 centimètres. Cet enfant faible et chétif fut placé à l'infirmerie, il était ictérique, mais prenait bien le sein de la nourrice et se développa lentement sans présenter d'autres symptômes que ceux de dyspepsie ordinaire chez les enfants nés avant terme. Le 8 mars il avait atteint un poids de 2550 grammes, lorsqu'il mourut subitement dans un accès de cyanose.

Autopsie. — Hypérémie du cerveau, hépatisation fraîche du lobe moyen et inférieur du poumon droit, hypérémie du foie et catarrhe léger des intestins. La position du cœur dans le thorax est normale, le ventricule droit est tourné à gauche sur son axe longitudinal plus que d'ordinaire. Les deux ventricules forment un cône ovalaire à pointe arrondie et formée par le ventricule droit. Épaisseur de la paroi du ventricule droit 9 millimètres, gauche 5 millimètres.

Circonférence des ventricules, base 12 centimètres (ventr. droit 7 cent., ventr. gauche 5 cent.) circonférence des ventricules par la pointe 9 centimètres (ventr. droit 5 cent., ventr. gauche 4 cent.). L'oreillette droite reçoit normalement les veines caves. La veine cave supérieure est très large (fig. 236) et reçoit un rameau très large qui la relie à la jugulaire gauche. Cette dernière est aussi fort large et donne un rameau qui forme comme une veine cave supérieure gauche un arc veineux avec la branche veineuse qui relie la jugulaire gauche à la veine cave supérieure droite. Cette soi-disant veine cave supérieure gauche donne une petite veinule oblitérée qui s'implante sur la face extérieure et supérieure de l'oreillette gauche, et, par sa paroi postérieure un peu plus bas, elle reçoit une veine large d'un millimètre la première veine intercostale gauche. En descendant cette veine cave gauche croise l'artère pulmonaire gauche par devant et (fig. 240) reçoit deux veines pulmonaires gauches et formant arc au-dessous des bronches se réunit aux trois veines pulmonaires droites. De cette disposition des veines tout le sang des veines pulmonaires se versait dans l'oreillette droite. Cette oreillette droite (fig. 238) est fortement hypertrophiée et distendue. La veine cave inférieure est très distendue et à partir de sa sortie du diaphragme et vers l'oreillette droite elle forme comme un entonnoir. D'un diamètre de 8 millimètres (partie thoracique) elle s'élargit sur une étendue de 15 millimètres en entonnoir pour atteindre un diamètre extérieur de 2 centimètres devant l'oreillette. La veine cave supérieure a 30 millimètres de circonférence extérieure. La valvule d'Eustache est peu développée, le trou ovale haut de 11 et large de 9 millimètres est fermé par une valvule finement fenestrée qui, en forme de dé, proémine dans la cavité de l'oreillette gauche de

presque un centimètre. L'orifice atrio-ventriculaire droit a 42 millimètres de pourtour, la tricuspide est régulièrement disposée, mais épaissie à son bord libre, les muscles papillaires sont hypertrophiés et leurs tendons de même. Le cône pulmonaire a une paroi antérieure de 4 millimètres d'épaisseur, de 21 millimètres d'étendue, tandis que la paroi postérieure n'est que de 5 millimètres d'étendue. L'artère pulmonaire large de un centimètre de diamètre a des valvules semi-lunaires bien disposées, mais un peu épaissies. A 14 millimètres de hauteur elle donne les deux artères pulmonaires, droite et gauche, et se transforme en conduit de Botal long de 4 et large de 3 millimètres à peine perméable pour une sonde de 2 millimètres de diamètre. L'oreillete gauche (fig. 239) a à peine un centimètre de hauteur et un peu plus d'un centimètre de largeur, ne reçoit aucune veine pulmonaire et ne reçoit le sang qu'à travers la valvule fenestrée du trou ovale. L'orifice atrio-ventriculaire gauche a 25 millimètres de circonférence, la bicuspide est régulière, les muscles papillaires sont forts, mais on ne trouve point d'épaisissement de l'endocarde. Hauteur de la cloison ventriculaire 2 centimètres. L'aorte de 8 millimètres de diamètre (fig. 237) est normalement disposée, donne les branches réglementaires et se rétrécit peu à peu jusqu'à 5 millimètres de diamètre extérieur. En aval du conduit de Botal ouvert elle a 7 millimètres de largeur, qu'elle conserve comme aorte descendante. La naissance et la ramification des artères coronaires sont normales.

Ces deux observations, uniques dans leur genre, parlent pour elles-mêmes et ne nécessitent aucune explication.

ANOMALIES DES VALVULES SEMI-LUNAIRES

105e Observation, N° XXI (*Atlas, Table* XXVII, fig. 241).

Cœur large, charnu, court, à pointe arrondie formée par le ventricule gauche, épaisseur des parois du ventricule droit 10 millimètres, gauche 9 millimètres.

Circonférence des ventricules, base : 14 centimètres (ventr. droit 7 cent., ventr. gauche 7 cent.) ; circonférence des ventricules par la pointe 11 centimètres (ventr. droit 5 cent., ventr. gauche 6 cent.). Les parois de l'oreillette droite sont épaissies, mais l'oreillette est normale de forme, le trou ovale est complètement fermé, les veines caves se versent régulièrement dans l'oreillette. Circonférence intérieure de la veine cave supérieure 19 millimètres, la veine cave inférieure est coupée trop court pour être mesurée. L'orifice atrio-ventriculaire droit a 50 millimètres de pourtour, la tricuspide est régulièrement formée, mais considérablement épaissie, surtout à son bord libre, les muscles papillaires sont hypertrophiés. Le cône pulmonaire est large, sa paroi postérieure a 8 millimètres d'étendue. L'artère pulmonaire se développe normalement du cône, mais n'a que *deux* valvules semilunaires, une droite et postérieure, l'autre gauche antérieure. Mesurées par leur bord libre, ces valvules sont d'inégale grandeur, la droite a 18 millimètres d'étendue et la gauche 13 millimètres. L'artère pulmonaire, large de 15 millimètres, se dilate un peu au-dessus des valvules sigmoïdes, donne les deux branches pulmonaires et se transforme en conduit de Botal excessivement court, de sorte que les deux troncs artériels sont collés l'un contre l'autre et ont une ouverture ronde d'un peu plus de 2 millimètres de diamètre qui les fait communiquer. L'oreillette gauche est bien formée, reçoit une veine pulmonaire forte et une double, ses parois sont aussi fortes que celles de l'oreillette droite. L'orifice atrio-ventriculaire gauche a 36 millimètres de circonférence, sa valvule bicuspide est normale, les muscles papillaires plus fins que ceux de la tricuspide, mais néanmoins la bicuspide est aussi épaissie, mais moins que la valvule du ventricule droit. Hauteur de la cloison ventriculaire 27 millimètres. L'aorte se développe régulièrement du ventricule gauche et n'a que *deux* valvules sigmoïdes, une droite antérieure et une gauche postérieure, qui sont de la même grandeur et de 12 millimètres d'étendue le long de leur bord libre. Diamètre extérieur de l'aorte 13 millimètres.

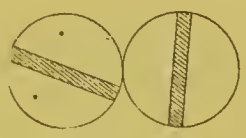

Fig. 23.

Les artères coronaires naissent derrière le milieu de chaque valvule semi-lunaire. L'aorte conserve son diamètre jusqu'à la crosse, donne les branches réglementaires, se réunit à la pulmonaire par le conduit de Botal (ouverture) et se transforme en aorte descendante de 19 millimètres de circonférence intérieure.

ATRÉSIE DE L'ORIFICE VENTRICULAIRE GAUCHE

106e Observation, N° 4030 (*Atlas*, *Table* XXVII, fig. 242, 243, 244 et 245).

Garçon, né le 4 août 1871, entré le même jour, poids du corps 2090 grammes, taille 43 centimètres. Mort le 6 août.

Autopsie. — Œdème de la peau de tout le corps, surtout des extrémités. Le cerveau de consistance assez ferme est hypérémié avec œdème des méninges. Atélectase congestive des parties postérieures des poumons, rein en fer à cheval avec deux uretères.

L'oreillette droite est fortement distendue et ainsi que le ventricule droit remplié de caillots sanguins foncés. L'artère pulmonaire est distendue, mais l'aorte semble normale (fig. 242). Le cœur a une forme ovale et sa pointe est formée par le ventricule droit, qui semble tourné autour de son axe longitudinal. L'oreillette droite est normale de forme, sa valvule d'Eustache est très développée et la valvule de Thébésius est largement ouverte (fig. 243). Le trou ovale est fermé par une valvule qui proémine dans l'oreillette gauche. L'orifice atrio-ventriculaire droit a 47 millimètres de circonférence et est muni d'une valvule tricuspide large (fig. 243) jusqu'à 12 millimètres de profondeur des valves, qui paraît suffisante. Épaisseur des parois du ventricule droit 5 millimètres, gauche 6 millimètres. Circonférence des ventricules, base : 10c,5 (vent. droit 7c,5, vent. gauche 3 cent.) ; circonférence des ventricules par la pointe 9 centimètres (vent. droit 5 cent., vent. gauche 4 cent.). Toute la face antérieure est formée par le ventricule droit hypertrophié, tandis que le ventricule gauche semble être un diverticule du ventricule droit, mais il en est séparé par une cloison haute de 15 millimètres qui porte dans sa partie supérieure une ouverture ronde de presque 5-6 millimètres de diamètre (fig. 244). L'oreillette gauche est fort petite, reçoit deux veines pulmonaires droites et une gauche ; elle est fermée du côté de l'oreillette droite et du ventricule gauche. Le ventricule gauche ne laisse voir aucun reste de valvule bicuspide, mais ses parois sont formées de fibres musculaires finement réticulées. Le cône pulmonaire est très développé et occupe toute la partie antérieure du ventricule droit, sa paroi postérieure mesure 5 millimètres et se termine par un faisceau musculaire de 4 millimètres d'épaisseur qui sépare l'entrée du cône de l'ouverture de la cloison qui conduit dans l'aorte. De cette manière l'aorte semble sortir du ventricule droit.

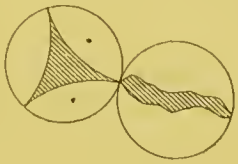

Fig. 24.

L'artère pulmonaire a *deux valvules* semi-lunaires antérieure et postérieure. En naissant elle a un diamètre de 10 millimètres, s'élargit, donne les deux artères pulmonaires, droite et gauche, et se transforme en conduit de Botal long de 8 millimètres, large de 4 millimètres, ayant un lumen de $1^{mm},4$ de largeur. La position respective de l'aorte et de la pulmonaire est presque normale. L'aorte sort du ventricule droit, large de 7 millimètres. Elle a des valvules semi-lunaires qui sont disposées de la sorte qu'il y a une valvule droite et deux valvules gauches, dont l'antérieure est la plus petite des trois. Les artères coronaires naissent derrière les valvules semi-lunaires gauches de l'aorte. La crosse aortique (fig. 242) donne les branches réglementaires et reçoit le conduit de Botal juste vis-à-vis de la naissance de la sous-clavière gauche. En aval du conduit de Botal la crosse atteint 8 millimètres de diamètre; l'aorte thoracique a 7 millimètres de diamètre.

TABLE DES MATIÈRES

	Pages
Préface	VII
Introduction	1
Sténoses de l'isthme de l'aorte	14
Transpositions de l'aorte et de l'artère pulmonaire	52
Sténoses et atrésies de l'artère pulmonaire	85
Sténoses et atrésies de l'aorte	125
Tronc artériel commun	146
Defectus septi ventriculorum	150
Defectus septi atriorum	153
Anomalies des veines pulmonaires	156
Anomalies des valvules semi-lunaires	159
Atrésie de l'orifice ventriculaire	161

8750-95. — Corbeil. Imprimerie Crété.